

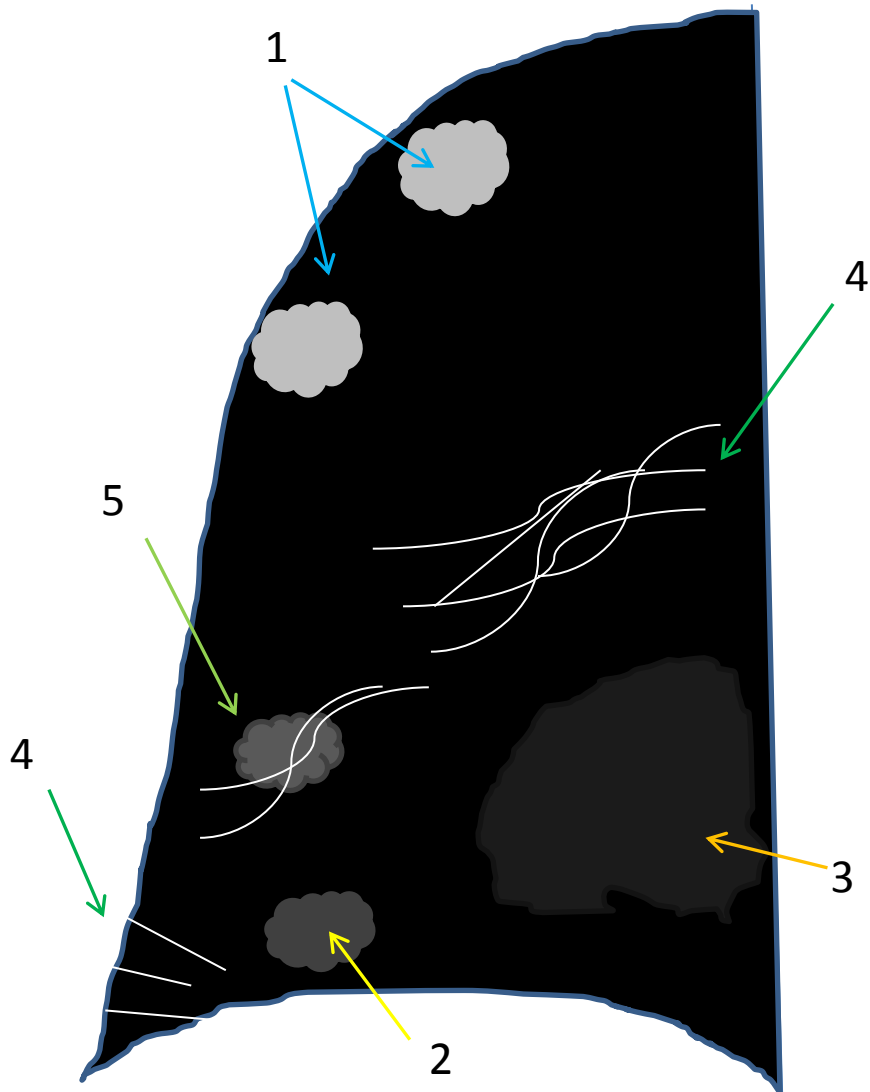
TUTORIAL SOBRE LA RX DE TORAX
EN EL ACTUAL CONTEXTO DE
PANDEMIA POR COVID-19,
INDICACIONES, HALLAZGOS,
INFORME Y ESCALA RADIOLOGICA
DE VALORACION PARA EL INGRESO
O ALTA DEL PACIENTE (ERVVI) Y
SEGUIMIENTO

SDI-CSI

INDICACIÓN DE SOLICITUD DE RX TORAX

- En urgencias si existe sospecha de infección por Covid-19. Se realizará a ser posible en el departamento de Diagnóstico por la Imagen. Si no es posible se realizará una radiografía con el equipo portátil.
- En UCI siempre que el intensivista lo crea conveniente
- En pacientes hospitalizados siempre se realizarán con el equipo portátil y únicamente en las siguientes situaciones:
 - - Empeoramiento clínico relevante
 - - Estancamiento clínico a la finalización del tratamiento
 - - Pacientes que han estado con un cuadro clínico grave ingresados en UCI, al alta tras su recuperación en planta, como placa referente por si existiese reconsulta por empeoramiento, o si existiese indicación de seguimiento evolutivo en relación a posibles secuelas pulmonares

LESIONES COMPATIBLES - SUGESTIVAS DE COVID-19



1- OPACIDAD FOCAL (claro aumento de densidad de márgenes algo definidos aunque menos que un nódulo)

2-TENUE OPACIDAD FOCAL (1 pero menos evidente)

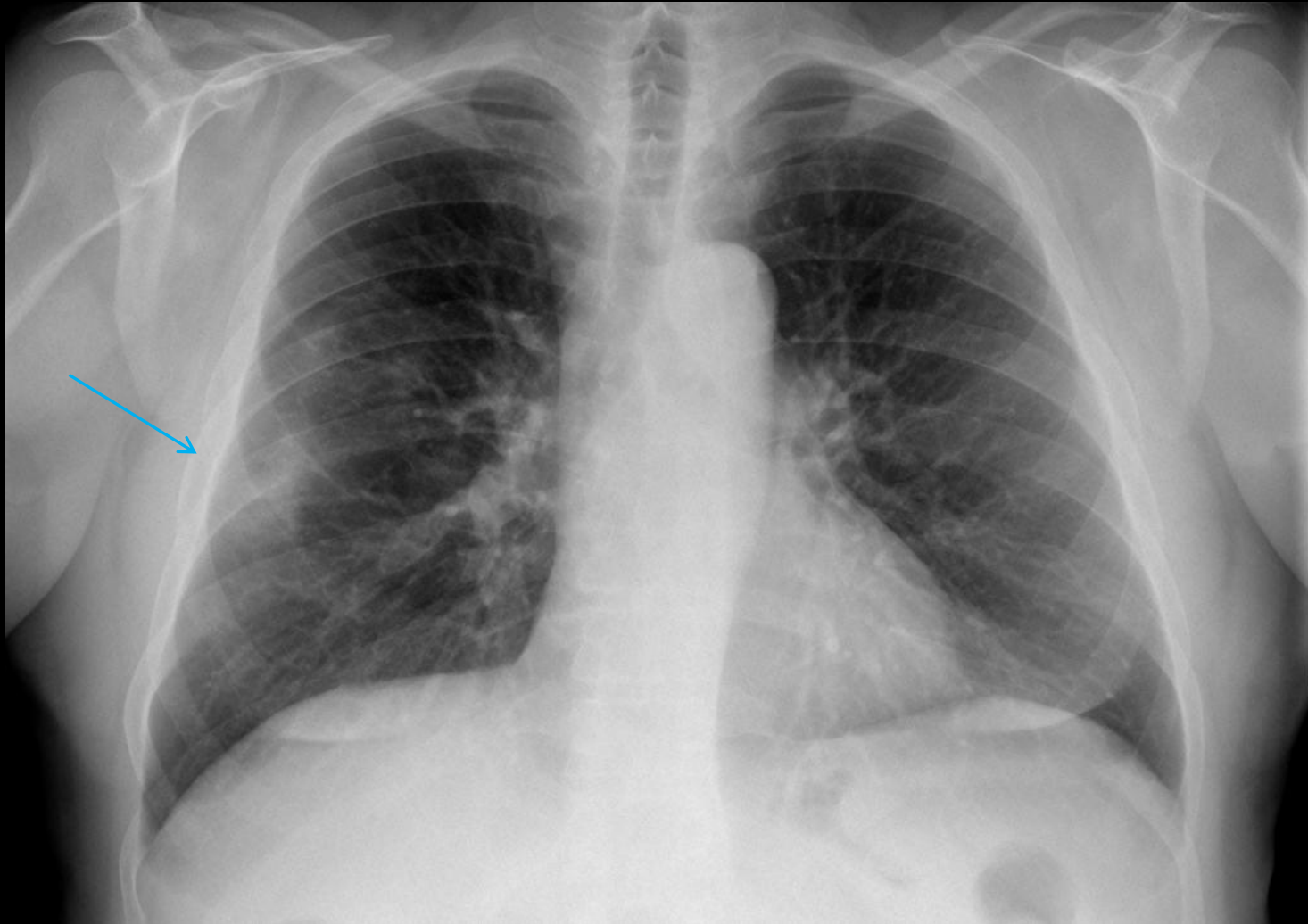
3-TENUE AUMENTO DE DENSIDAD DIFUSO (más extenso que 2, de dificultosa delimitación)

4- PATRÓN INTERSTICIAL FOCAL O DIFUSO (imágenes lineales, refuerzo peribronquial)

5- PATRÓN ALVEOLO-INTERSTICIAL FOCAL O DIFUSO (combinación de 1 y/o 2 y 4)

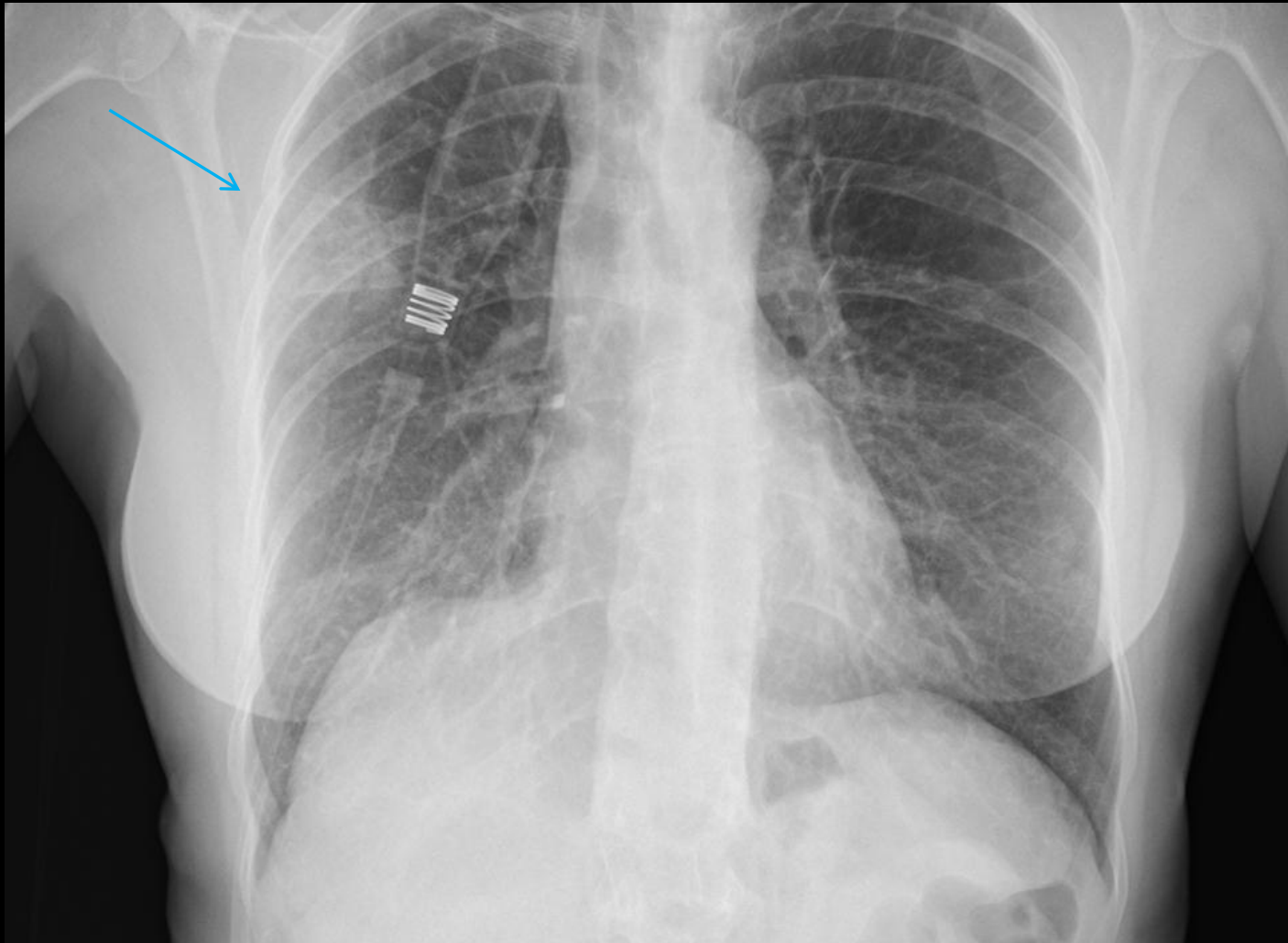
LESIONES COMPATIBLES - SUGESTIVAS DE COVID-19

1-OPACIDAD FOCAL



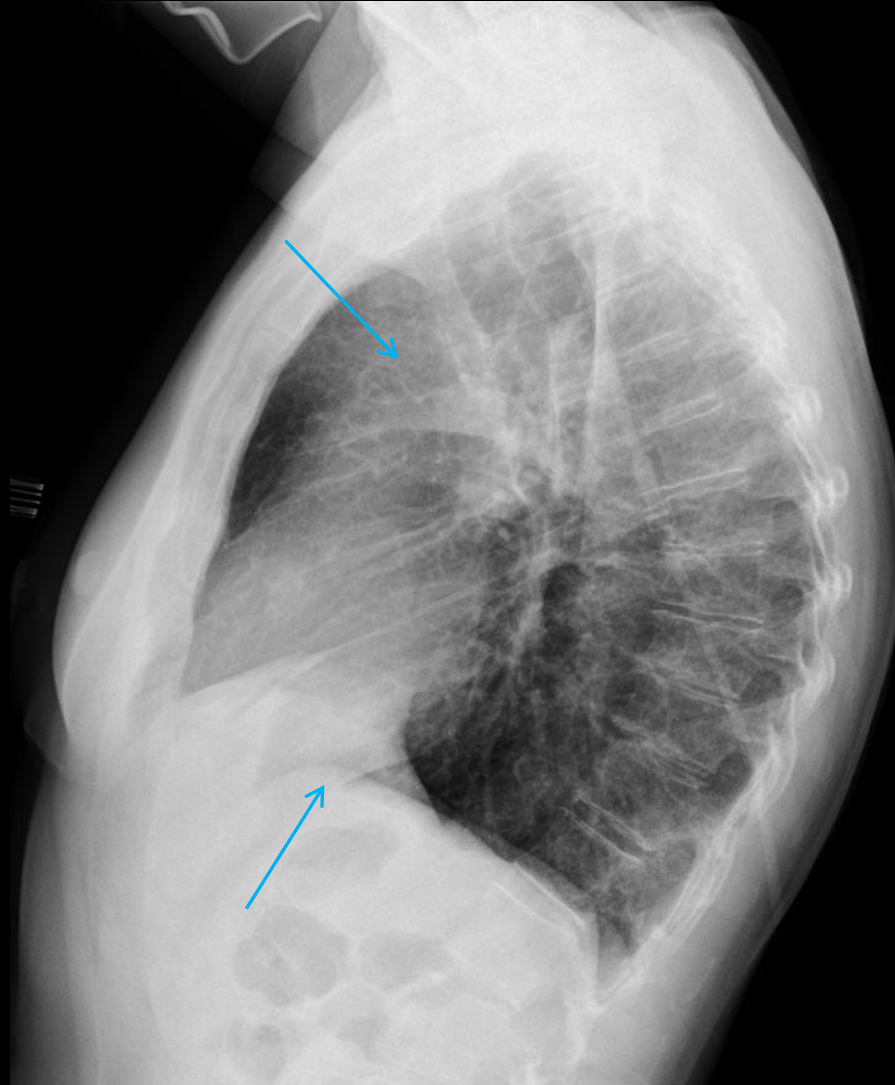
LESIONES COMPATIBLES - SUGESTIVAS DE COVID-19

1-OPACIDAD FOCAL



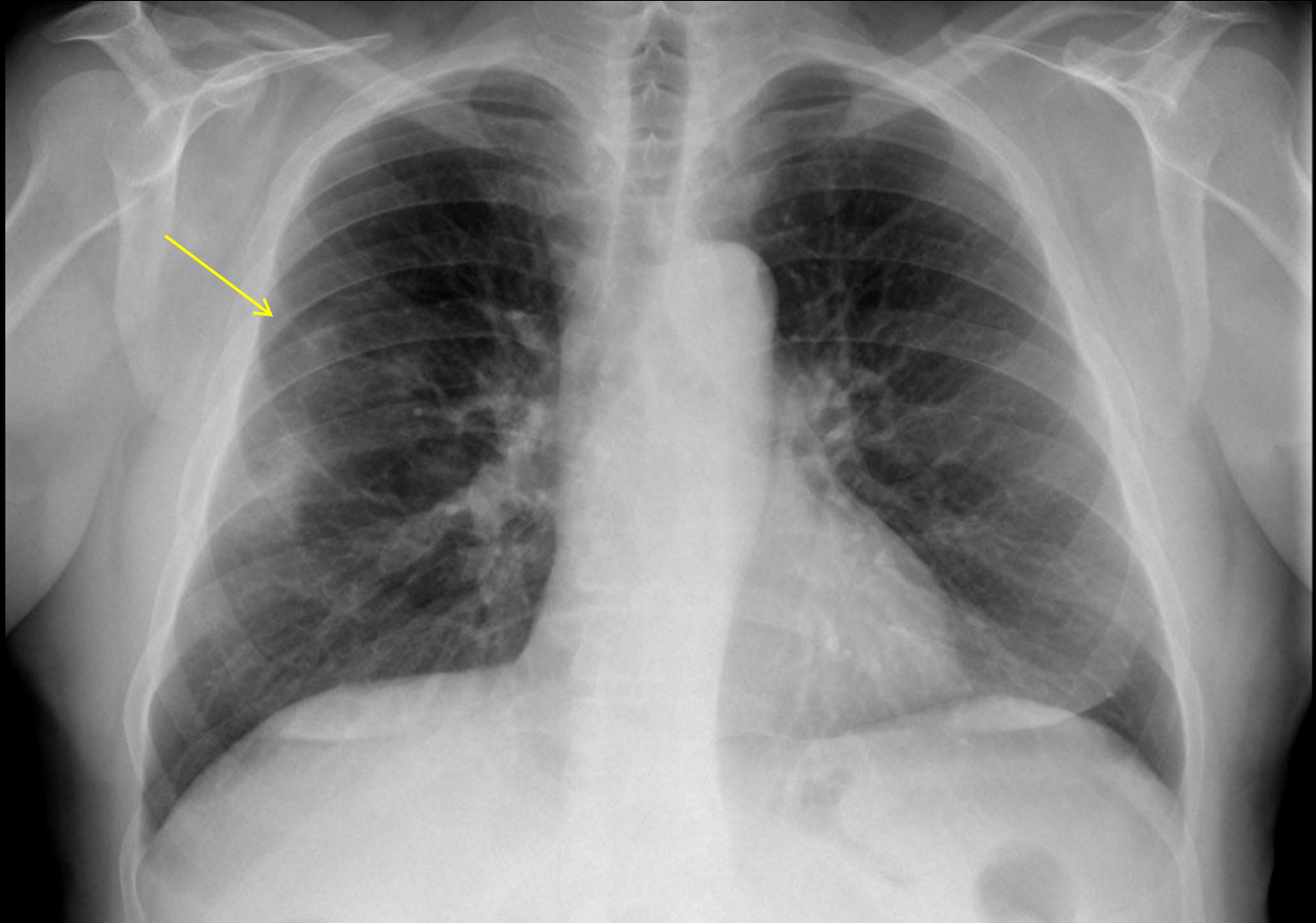
LESIONES COMPATIBLES - SUGESTIVAS DE COVID-19

1-OPACIDAD FOCAL



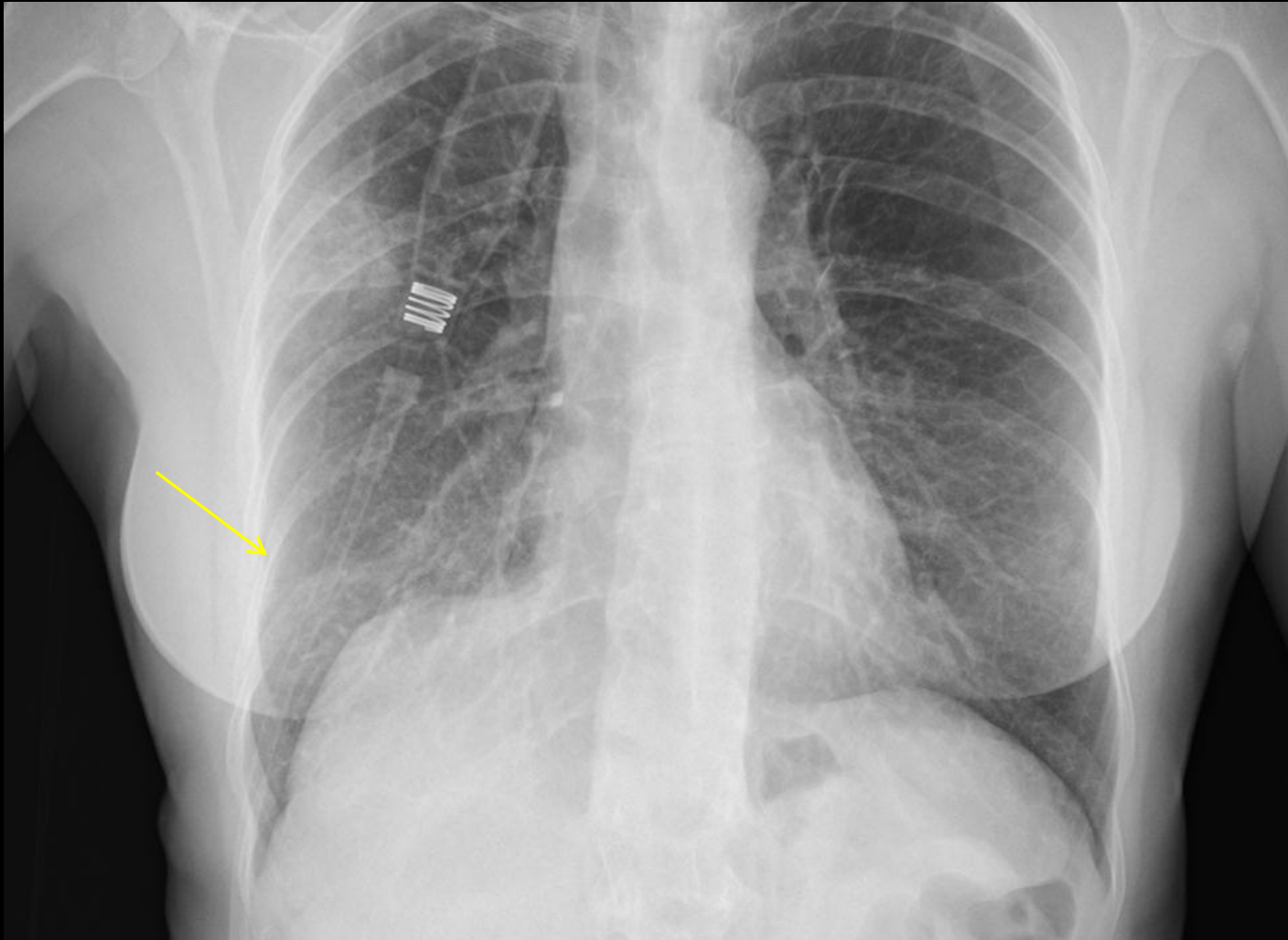
LESIONES COMPATIBLES - SUGESTIVAS DE COVID-19

2-TENUE OPACIDAD FOCAL



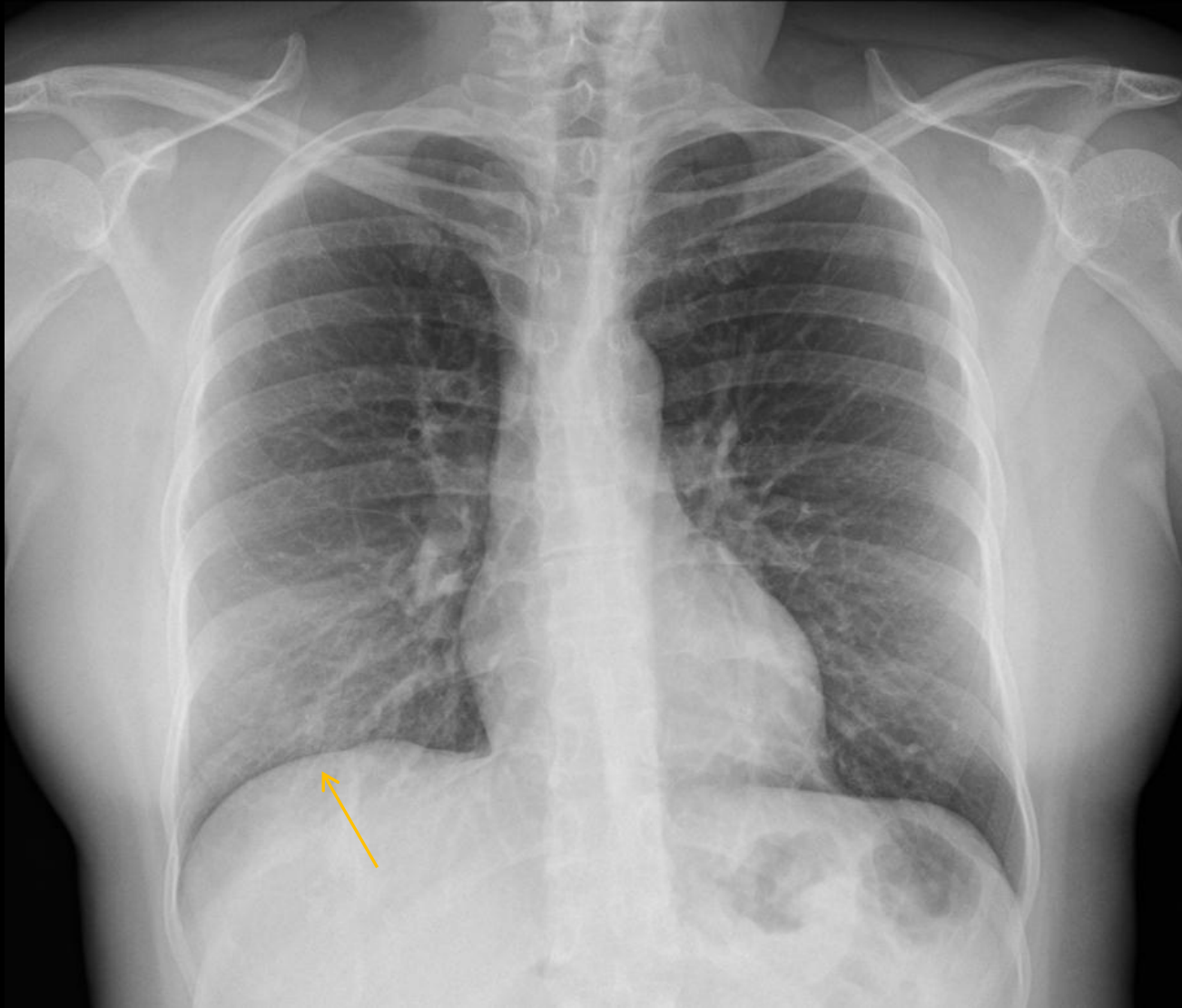
LESIONES COMPATIBLES - SUGESTIVAS DE COVID-19

2-TENUE OPACIDAD FOCAL



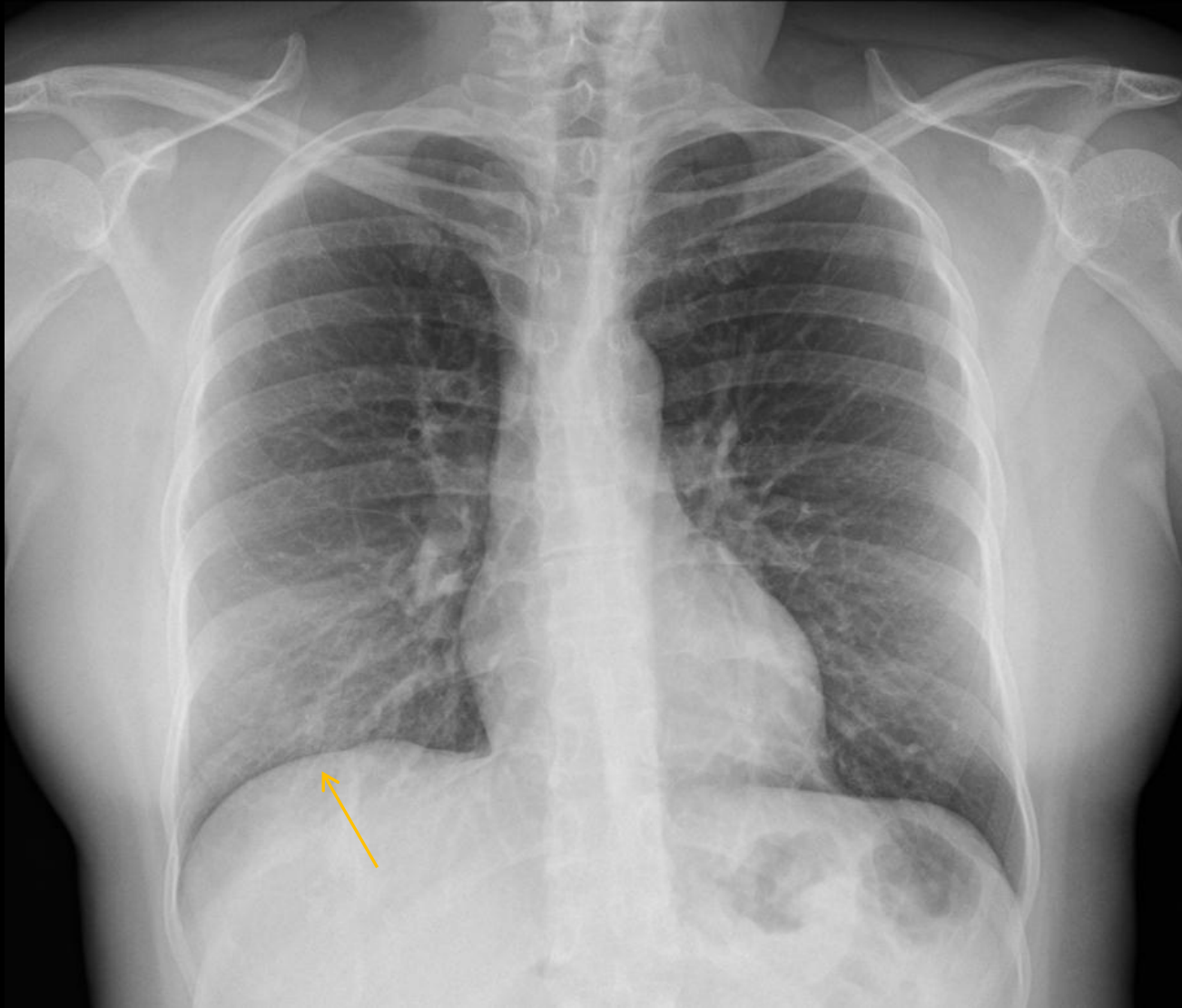
LESIONES COMPATIBLES - SUGESTIVAS DE COVID-19

3-TENUE AUMENTO DE DENSIDAD DIFUSO



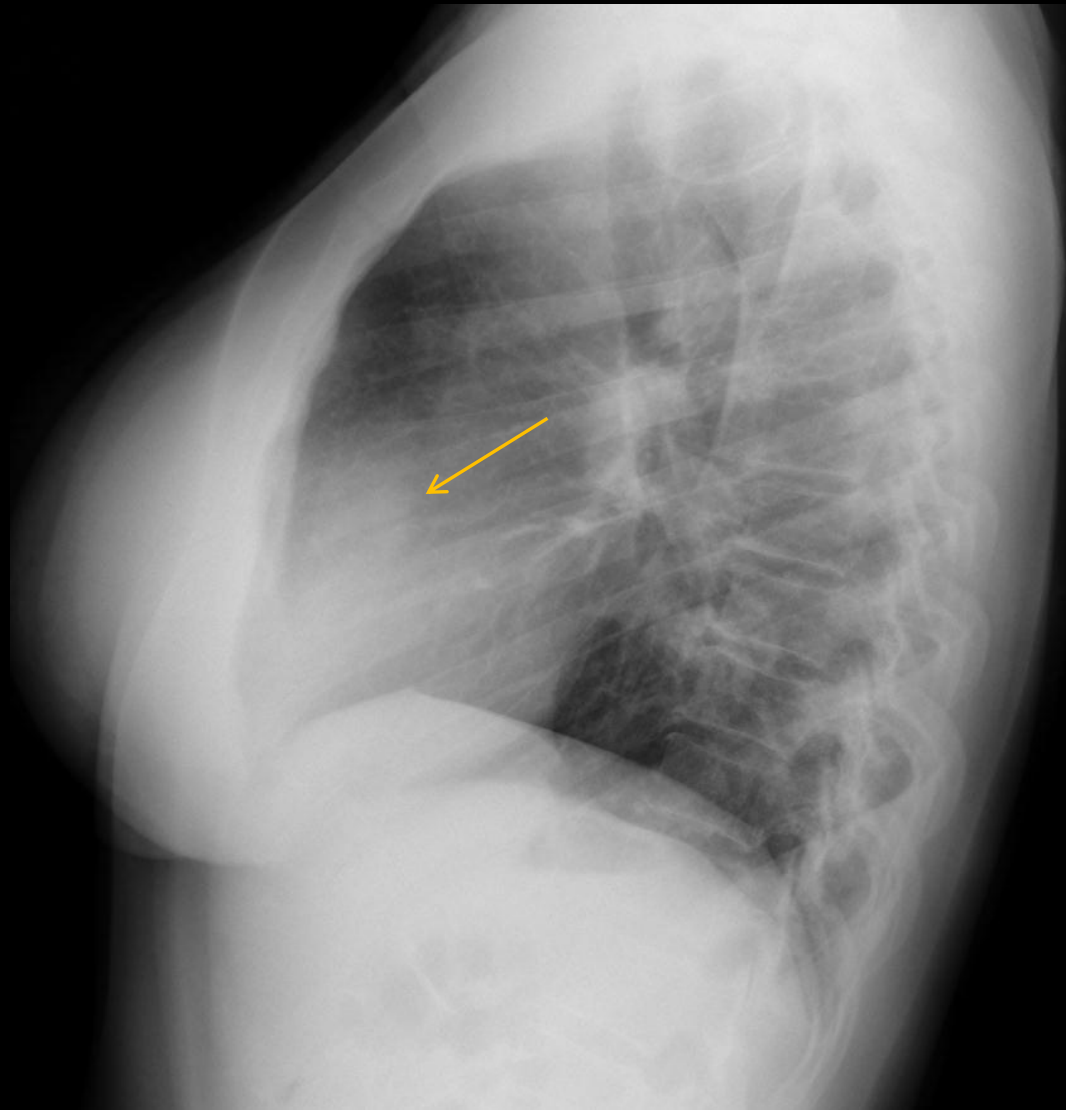
LESIONES COMPATIBLES - SUGESTIVAS DE COVID-19

3-TENUE AUMENTO DE DENSIDAD DIFUSO



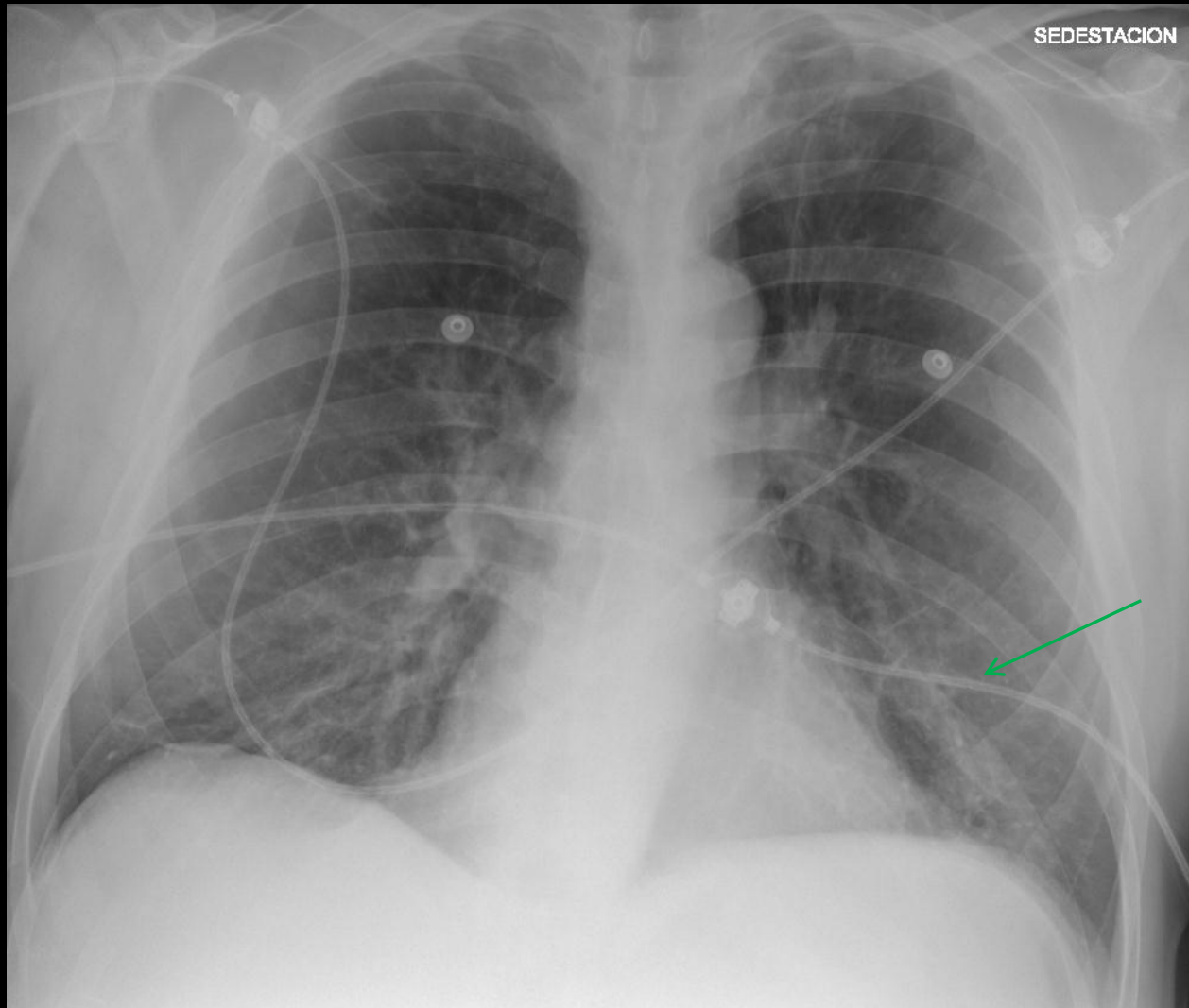
LESIONES COMPATIBLES - SUGESTIVAS DE COVID-19

3-TENUE AUMENTO DE DENSIDAD DIFUSO



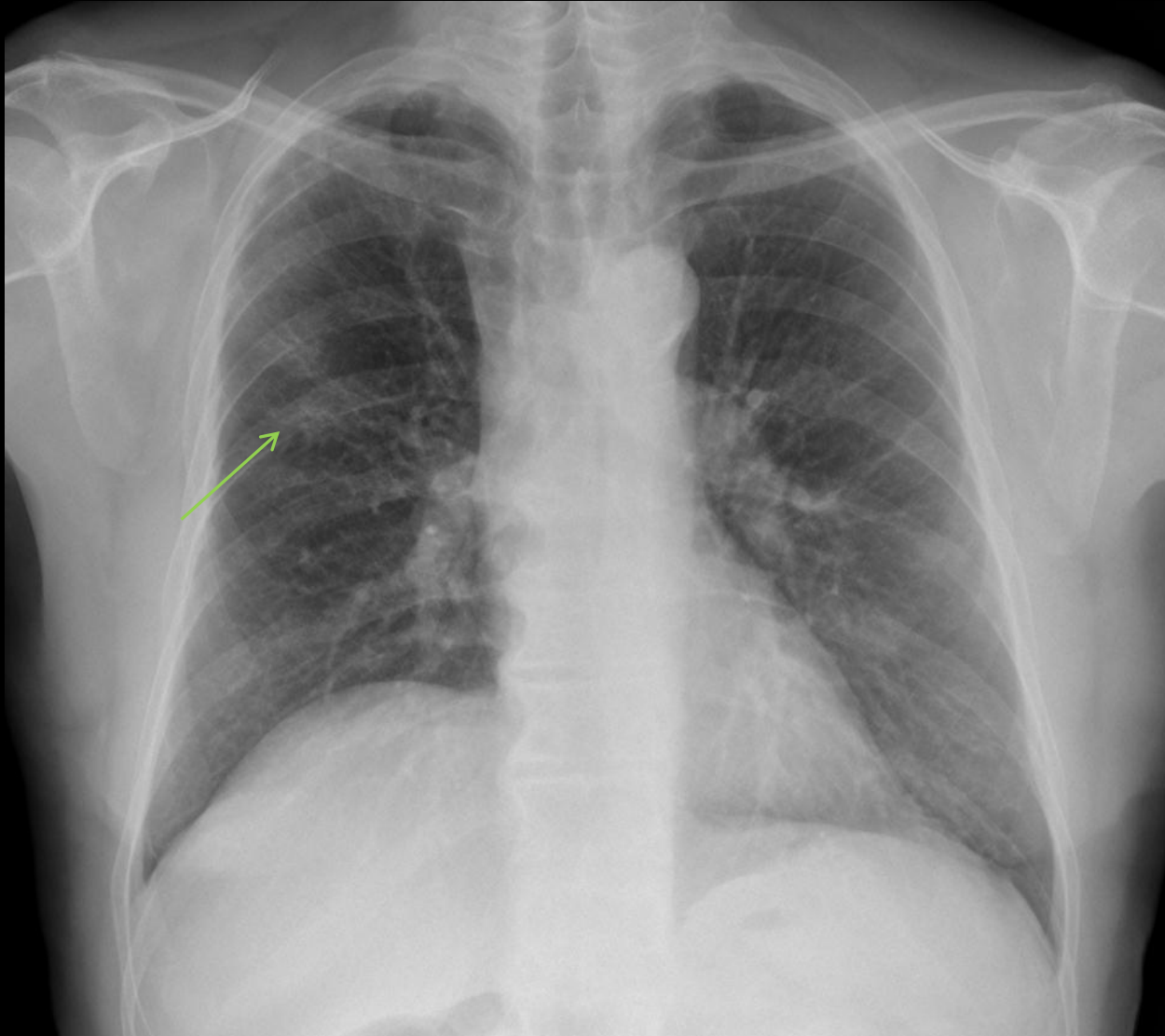LESIONES COMPATIBLES - SUGESTIVAS DE COVID-19

4-PATRON INTERSTICIAL FOCAL

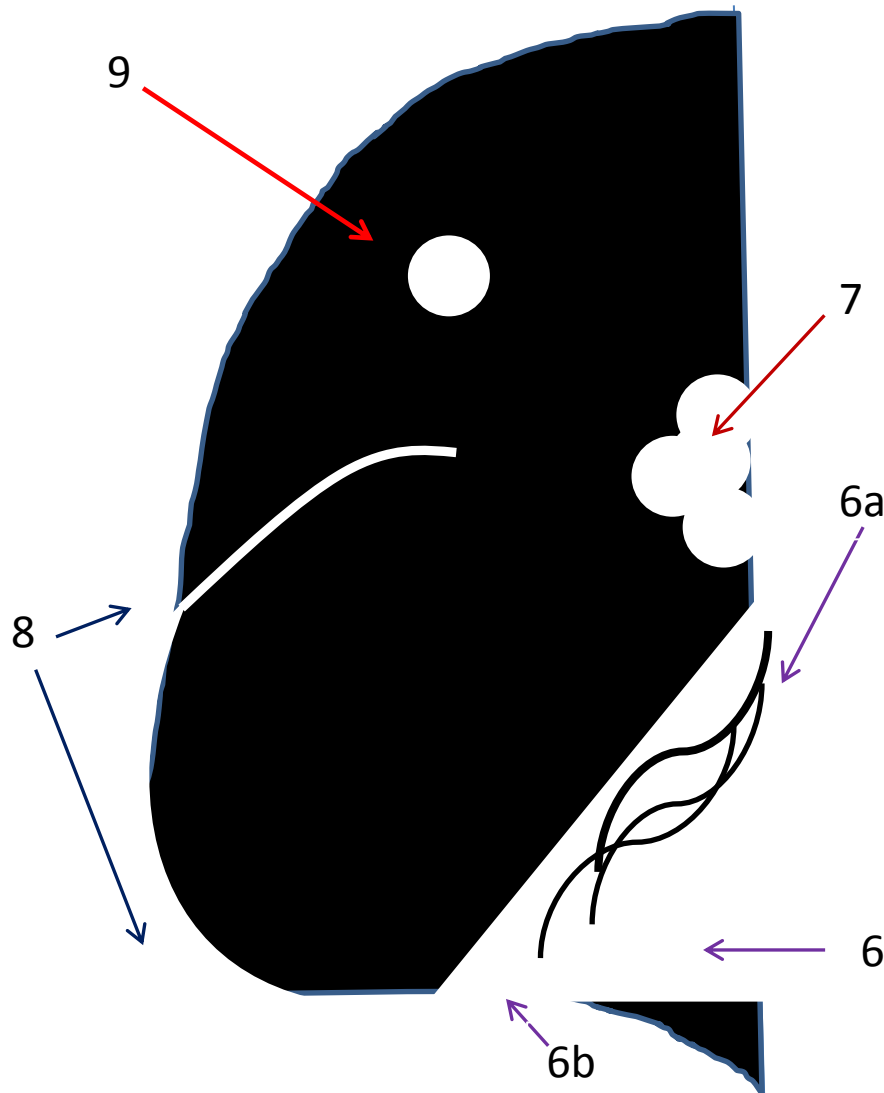


LESIONES COMPATIBLES - SUGESTIVAS DE COVID-19

5-PATRON ALVEOLO-INTERSTICIAL



LESIONES NO SUGESTIVAS DE COVID-19



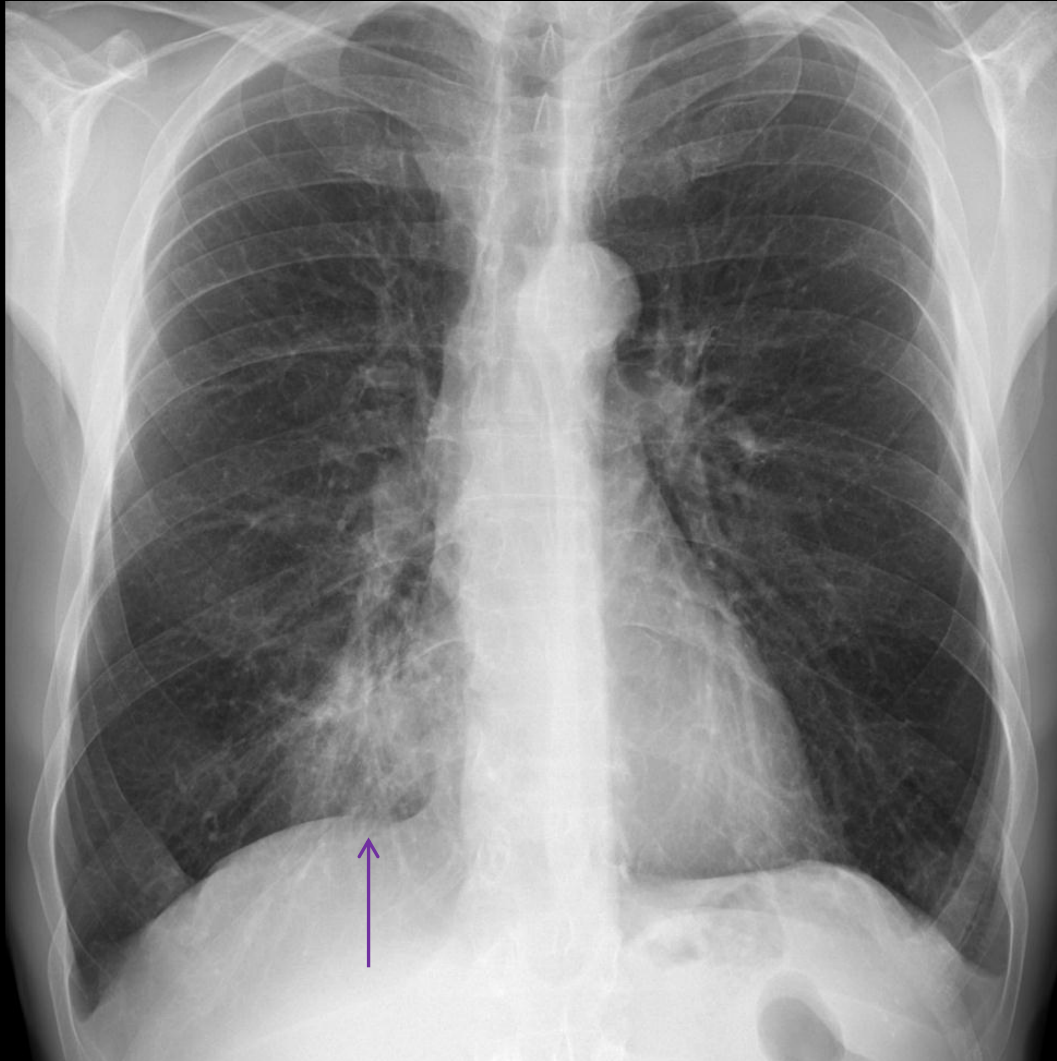
6- CONSOLIDACIÓN (aumento de densidad con o sin broncograma aéreo 6a y/o signo de la silueta en relación con estructuras adyacentes 6b). Al inicio no es frecuente ver consolidaciones en infección por Covid-19 pero sí pueden observarse durante la evolución, especialmente en las graves

7- ADENOPATIAS

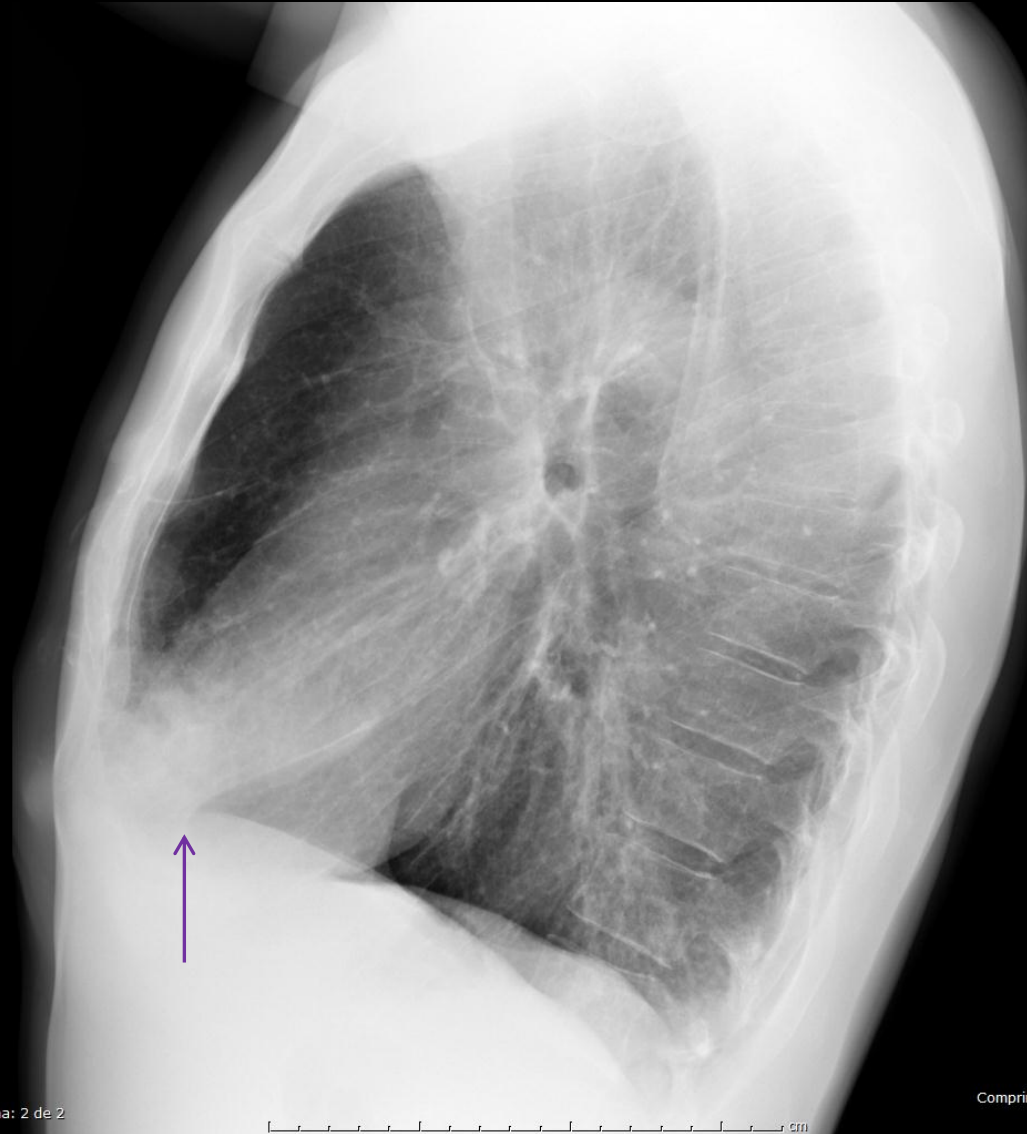8-DERRAME PLEURAL (en espacio pleural periférico o cisuras)

9- NÓDULO (densidad redondeada de mayor densidad y márgenes mejor definidos que la opacidad)

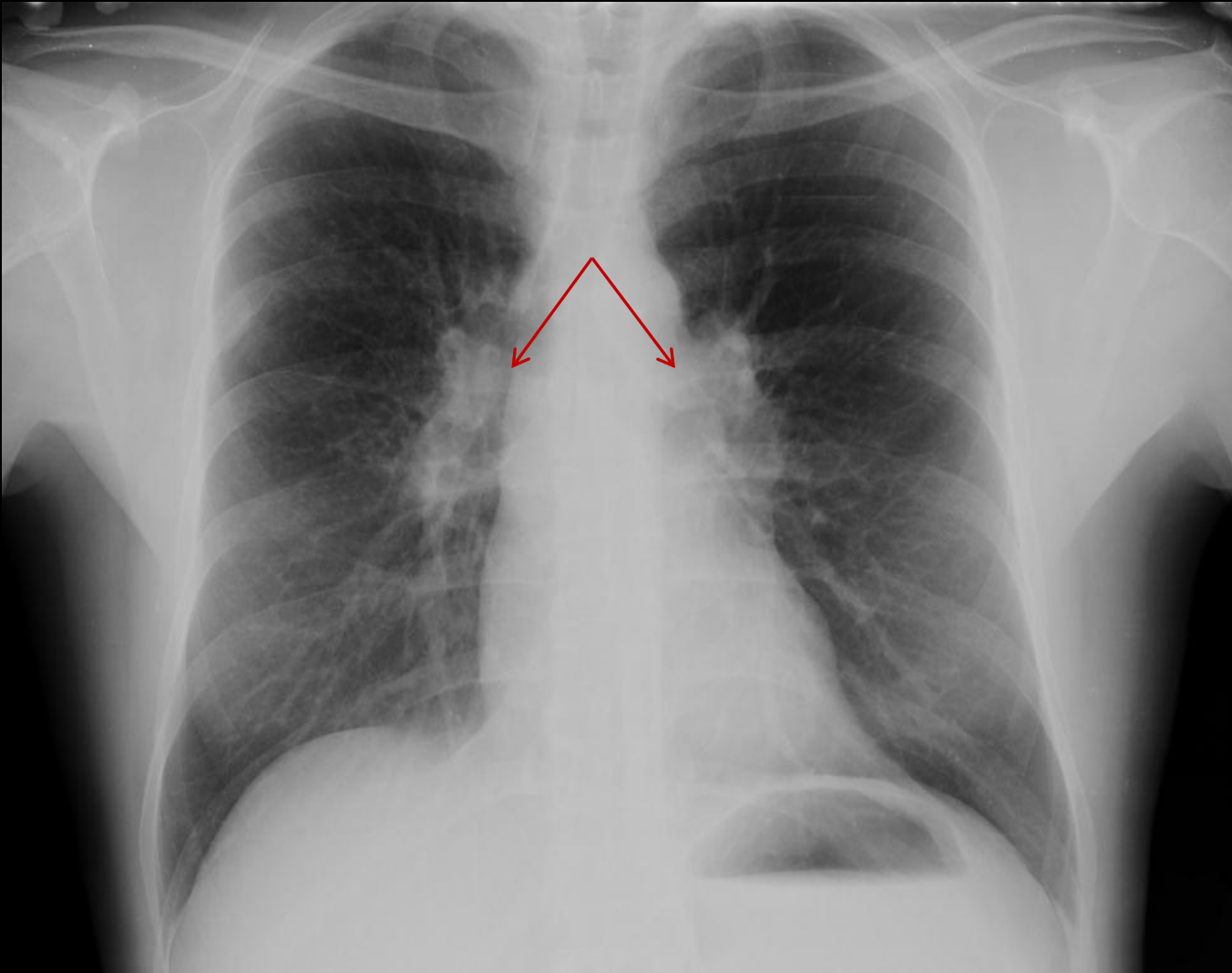
LESIONES NO SUGESTIVAS DE COVID-19 CONSOLIDACIÓN



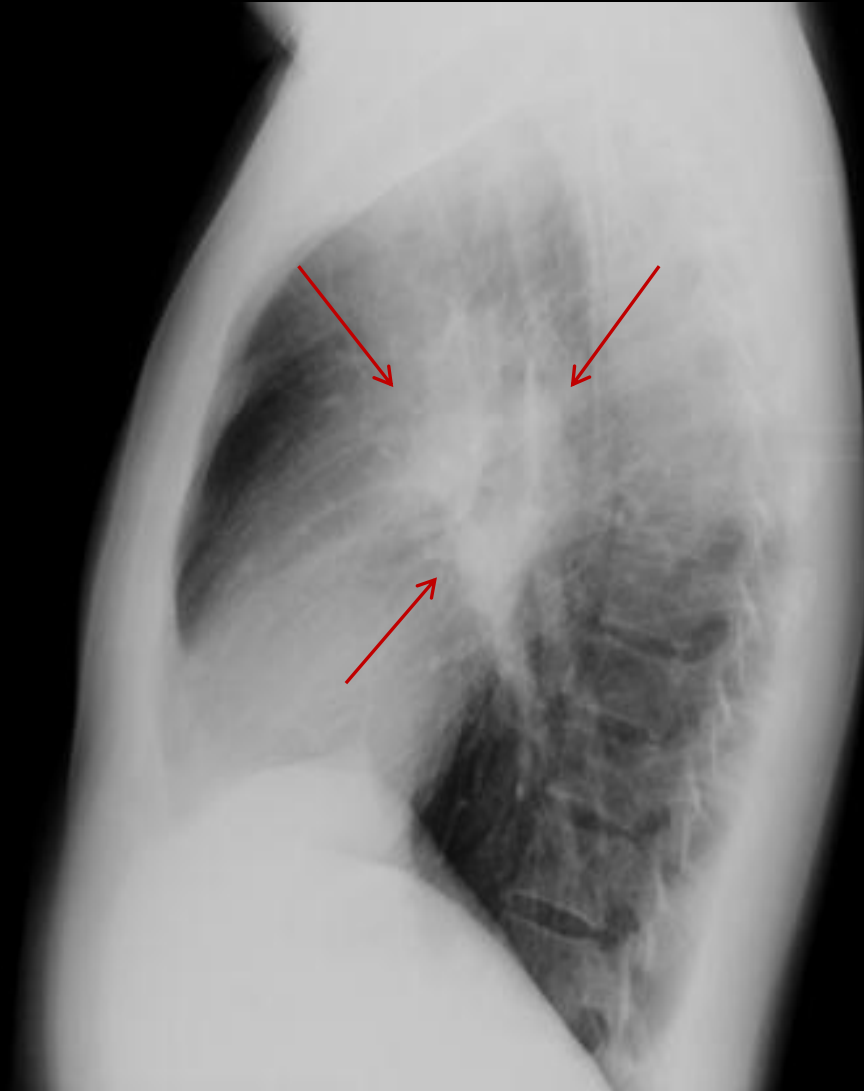
LESIONES NO SUGESTIVAS DE COVID-19 CONSOLIDACIÓN



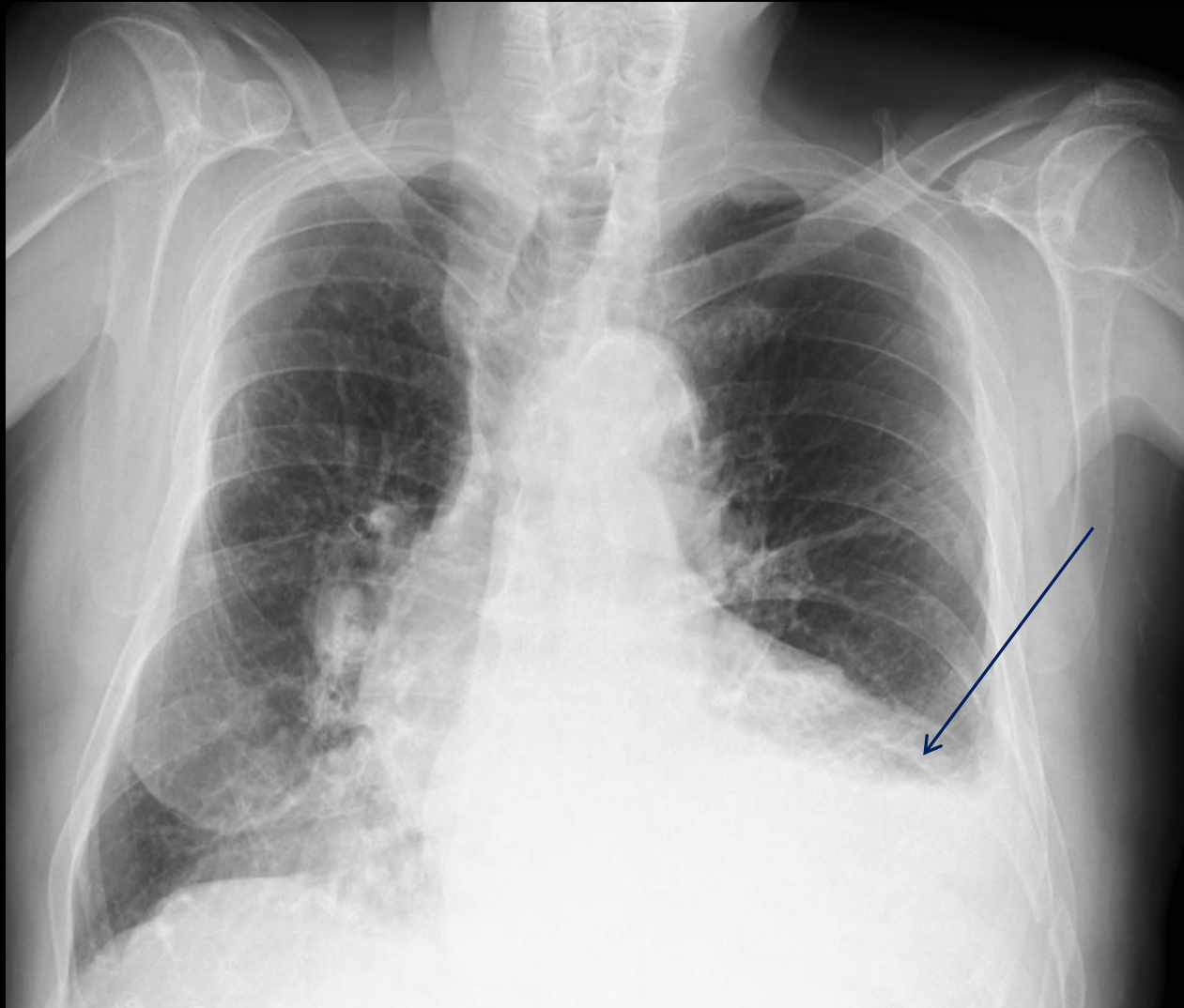
**LESIONES NO SUGESTIVAS DE COVID-19
ADENOPATIAS**



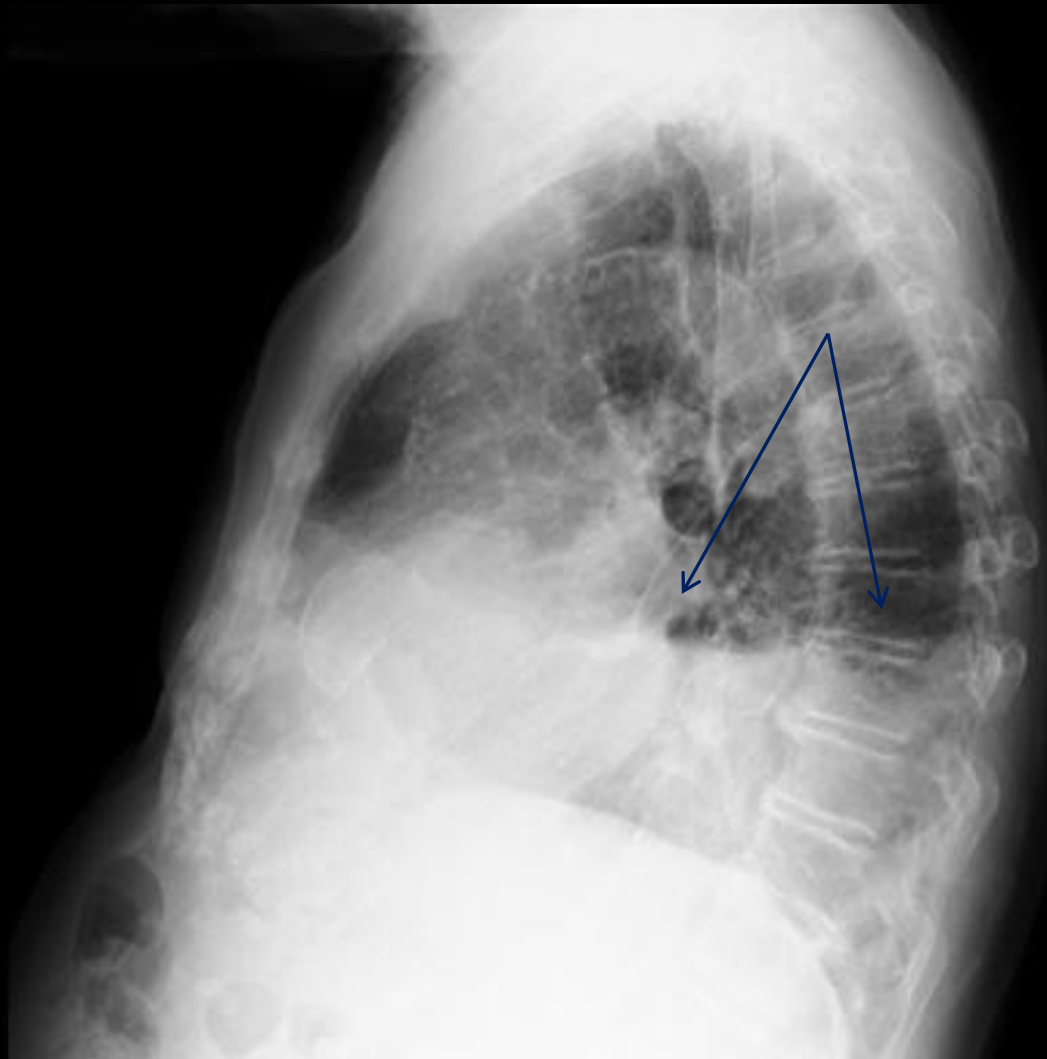**LESIONES NO SUGESTIVAS DE COVID-19
ADENOPATIAS**



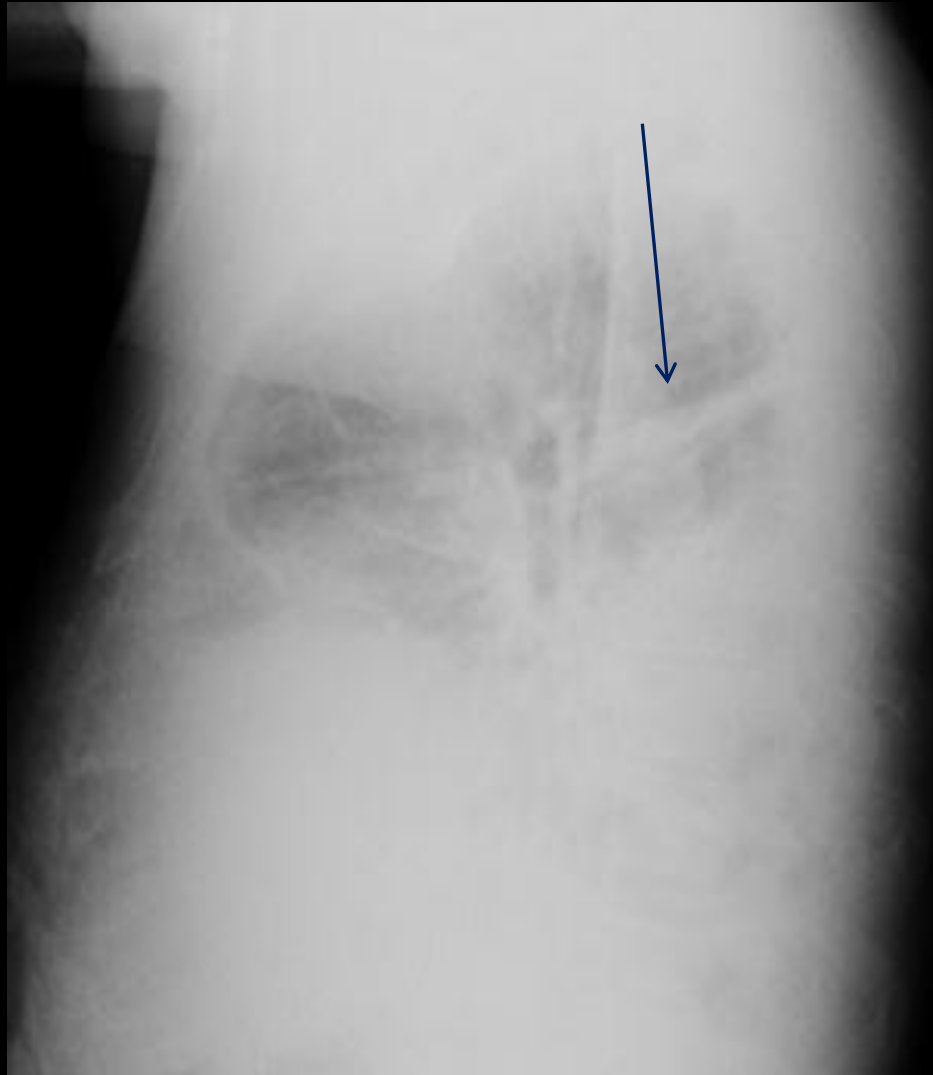**LESIONES NO SUGESTIVAS DE COVID-19
DERRAME PLEURAL**



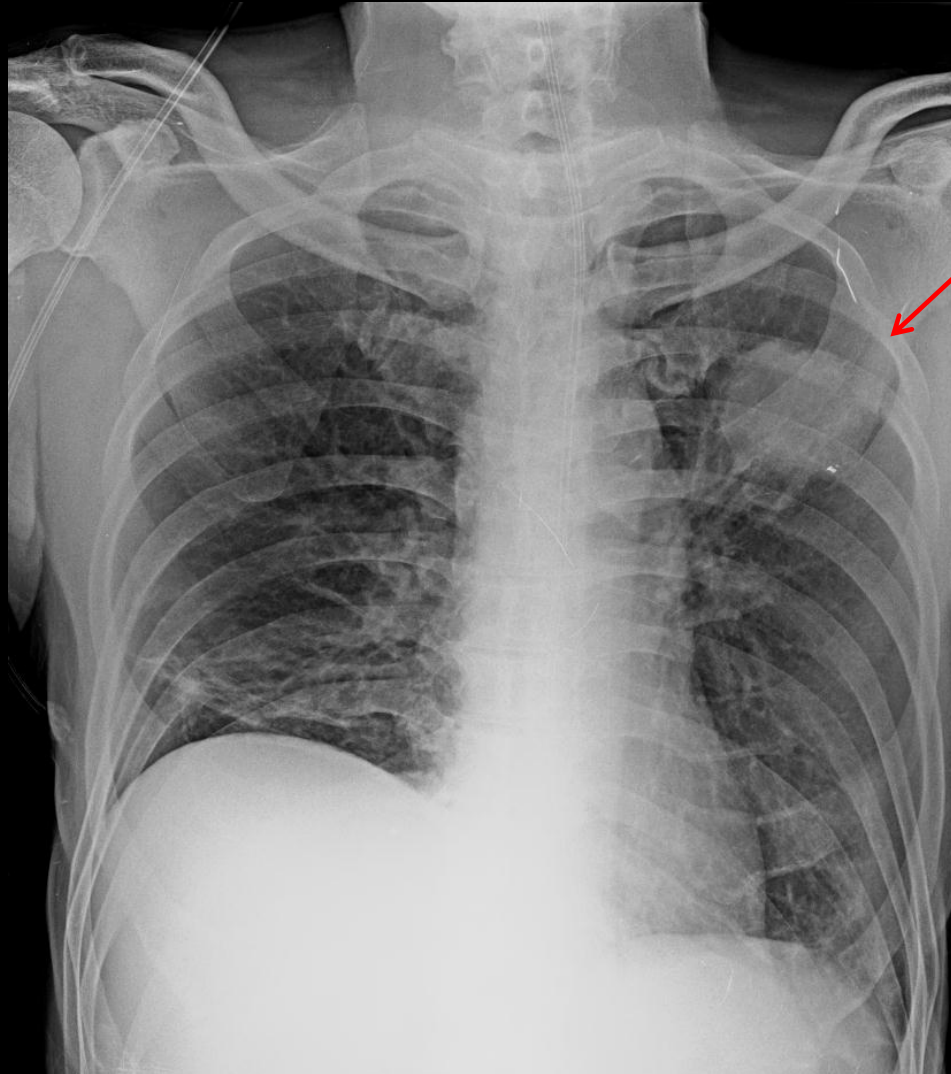
**LESIONES NO SUGESTIVAS DE COVID-19
DERRAME PLEURAL**



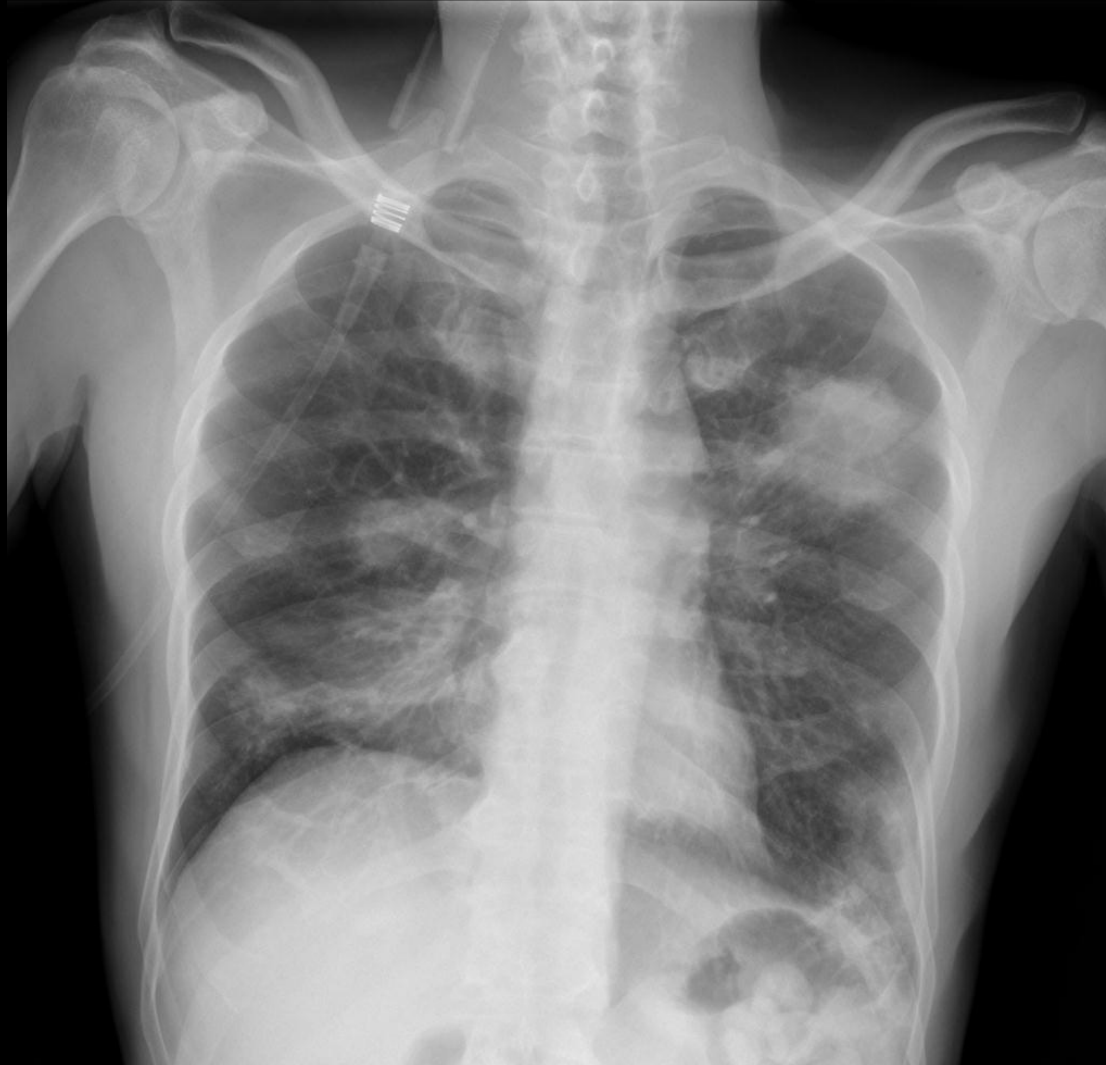**LESIONES NO SUGESTIVAS DE COVID-19
DERRAME PLEURAL EN CISURA**



LESIONES NO SUGESTIVAS DE COVID-19
NODULO PULMONAR



**LESIONES NO SUGESTIVAS DE COVID-19
NODULO PULMONAR**



INFORME

- 1- Diferenciar pulmón derecho e izquierdo
- 2- Definir tipos de lesiones en cada pulmón y si son únicas o múltiples
- 3- Indicar en lo posible la localización y distribución de las lesiones, si bien suelen ser periféricas aunque no siempre se refleja en la radiografía (periférica no siempre significa que tenga que estar en la parte lateral del pulmón, pues hay lesiones periféricas en las bases o ápex incluso centrales yuxtacisurales que también son periféricas subpleurales aunque en la radiografía no lo parezca y estas son más difíciles de localizar. Se puede hablar de campos pulmonares superior, medio o inferior pues al ser algunas de las lesiones bastante sutiles, es difícil precisar en ocasiones el lóbulo. Además no siempre se cumple el signo de la silueta con estas lesiones, de menor densidad que las consolidaciones neumónicas bacterianas, y que en la TC se traducen como áreas de “vidrio deslustrado)
- 4- Indicar si existe predominancia de alguna localización: ej. : si es bilateral de predominio derecho o izquierdo, o si es unilateral pero con múltiples lesiones, el campo en el que predominan

INFORME

5- **CONCLUSION:** Según si la afectación es unilateral o bilateral y en relación a la cantidad y distribución de lesiones, podemos tener una aproximación en cuanto a la probabilidad de que lo que estamos viendo sea una neumonía por Covid-19, aunque en el contexto de pandemia que estamos viviendo, existen muchas posibilidades de que cualquier sutil hallazgo en el contexto clínico y analítico adecuado lo sea. Y aunque no existe una escala de correlación exacta entre los hallazgos y la gravedad o predicción de la evolución de la neumonía por Covid-19 con la radiografía de tórax, probablemente a más número y extensión de las lesiones, peor evolución, por eso creemos importante la descripción propuesta y siendo los términos subrayados los que deberían aparecer en el informe, y de ellos se derivaría la conclusión con los siguientes grados de aproximación al diagnóstico:

CONCLUSIÓN DEL INFORME

1- COMPATIBLE/ALTAMENTE SUGESTIVO DE COVID-19: Afectación uni o bilateral con lesiones de prácticamente todo tipo de predominio en periferia.

Certeza prácticamente absoluta

2- SUGESTIVO/SOSPECHOSO DE COVID-19 : Menor cantidad de lesiones cuyo aspecto lo sugiere aunque no necesariamente todas estén en periferia. Alta probabilidad

3- NO CONCLUYENTE DE COVID-19 : Ya sea por el aspecto, localización o la sutileza de las anomalías no podemos asegurar que estemos ante una infección por Covid-19 ya que existen otros agentes patógenos e incluso otras entidades no infecciosas que podrían dar el patrón que estamos viendo. No podemos asegurarlo con certeza

4- NO SUGESTIVO DE COVID-19/DIAGNOSTICO ALTERNATIVO: El tipo de hallazgos no nos sugieren infección por Covid-19 y sí no sugieren otro diagnóstico: neumonía bacteriana, tumor, fallo cardiaco, etc

5- NORMAL: Sin hallazgos relevantes. Puede que el paciente o no tenga nada o que su infección por Covid-19 no se haya manifestado radiológicamente aun

ESCALA PARA VALORAR INGRESO (ERVI) EN RELACION A LA RX TORAX

- a - Sin lesiones (0 puntos)
- b - Unilateral con menos de 3 lesiones de cualquier tipo o menos de 3 campos pulmonares afectados. a+ b (1 punto)
- c - Unilateral con 3 o más lesiones de cualquier tipo o los 3 campos pulmonares afectados. (3 puntos)
- d - Bilateral: b+b: (2 puntos); b+c: (4 puntos); c+c: (6 puntos)
- e - Añadir 1 punto adicional si entre ambos pulmones están afectados más de tres campos pulmonares
- f- Añadir 1 punto adicional si existe consolidación (puede traducir neumonía bacteriana o coinfección), adenopatías o derrame pleural, o en su seguimiento evolución a SDRA (Síndrome de Distress Respiratorio Agudo)

Esta puntuación (del 0 al 8) puede reflejarse al final de la conclusión del informe radiológico de la siguiente forma : ERVI:3

Si la puntuación en escala ERVI es de 3 o más puntos debería ser considerado un criterio adicional a la valoración clínica y analítica para decidir el ingreso del paciente, al considerarlo como un posible factor de mala evolución

CUERPO DEL INFORME RADIOLOGICO

Se realiza radiografía de tórax (PA-L o PA PORTATIL) para valorar posible afectación pulmonar por COVID-19 en contexto de pandemia

HALLAZGOS:

Pulmón derecho:

Pulmón izquierdo:

Otros hallazgos:

CONCLUSION:

ERVI:

CUERPO DEL INFORME RADIOLÓGICO

EJEMPLO:

Se realiza radiografía de tórax para valorar posible afectación pulmonar por COVID-19 en contexto de pandemia

HALLAZGOS:

Pulmón derecho: Patrón alveolo –intersticial y tenues opacidades periféricas en campos medio e inferior. 3

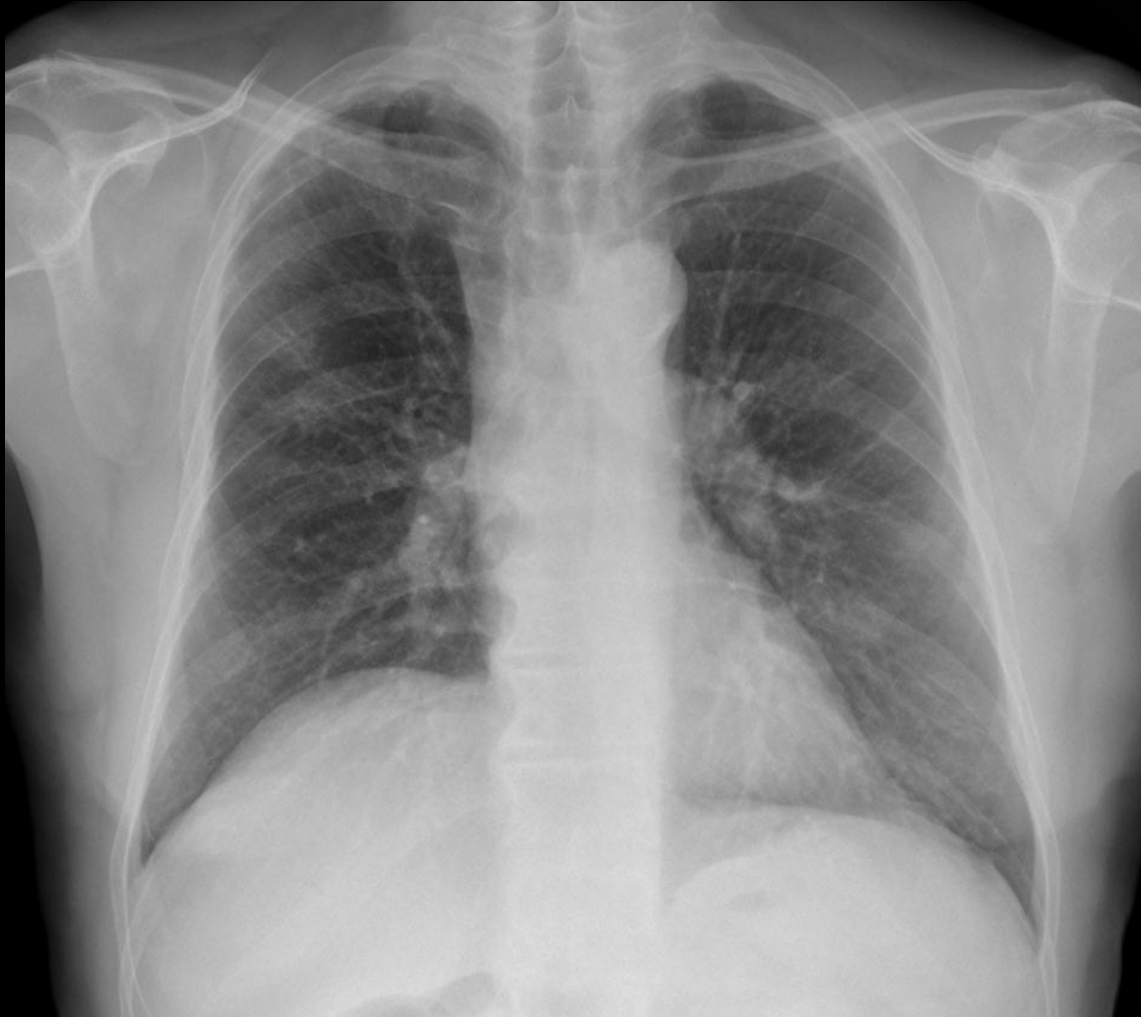Pulmón izquierdo: Patrón alveolo –intersticial en campos medio e inferior 1

Otros hallazgos: no

CONCLUSION: SUGESTIVO/SOSPECHOSO DE COVID-19

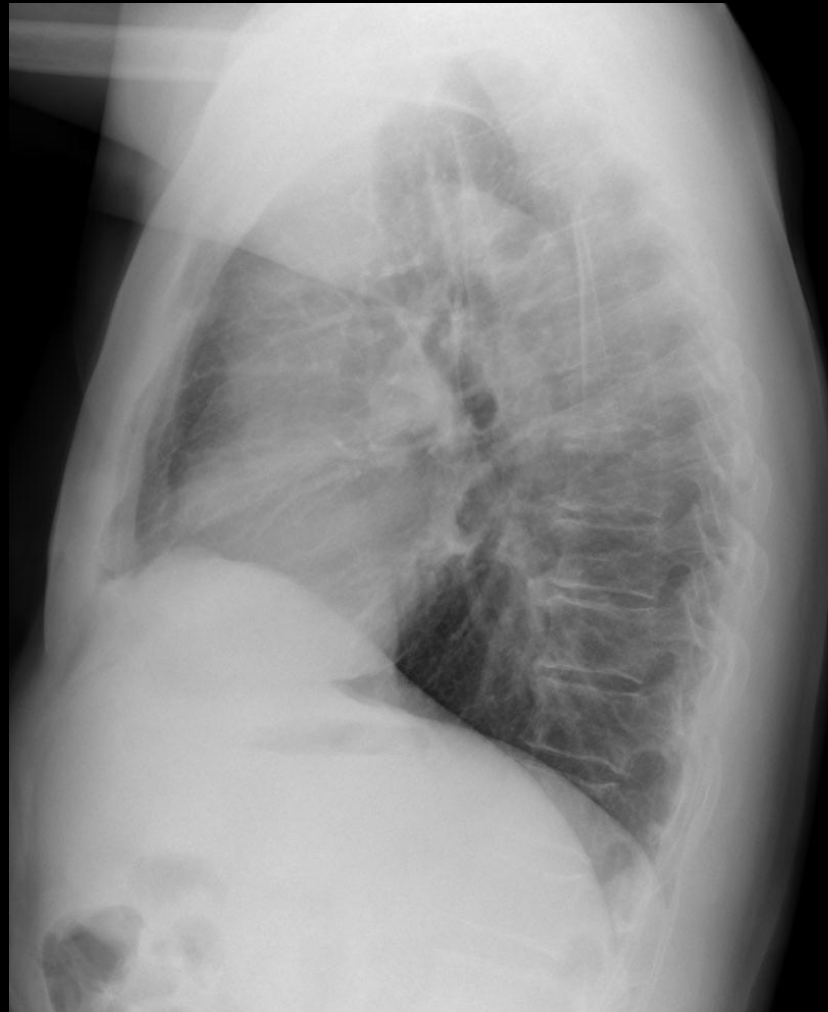
ERVI: 5 (3 +1 + 1 adicional por estar afectados más de 3 campos pulmonares entre ambos pulmones)

EJEMPLOS



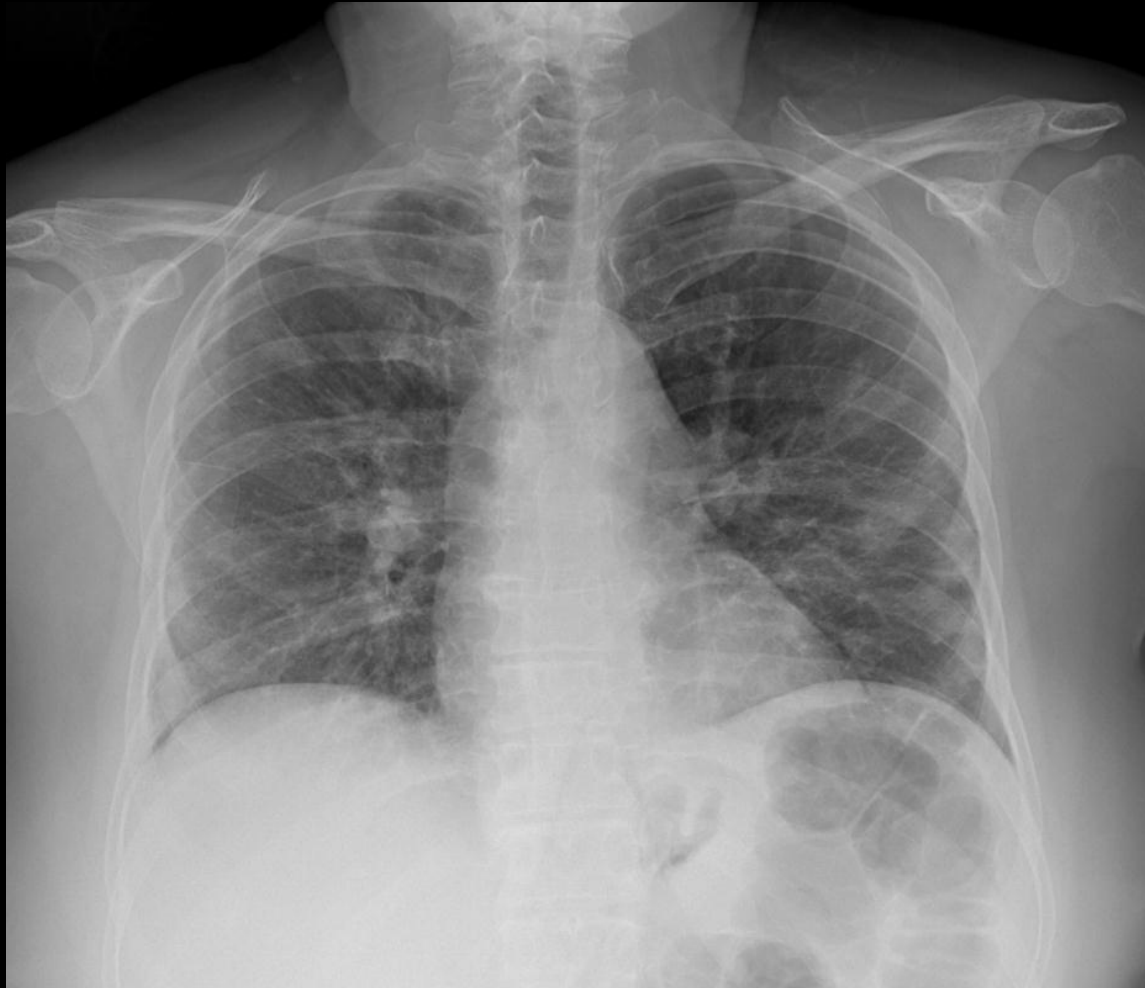1- COMPATIBLE/ALTAMENTE SUGESTIVO DE Covid-19:
Patrón alveolo-intersticial afectando a los 3 campos
derechos y medio e inferior izquierdo. ERVI= 5

EJEMPLOS



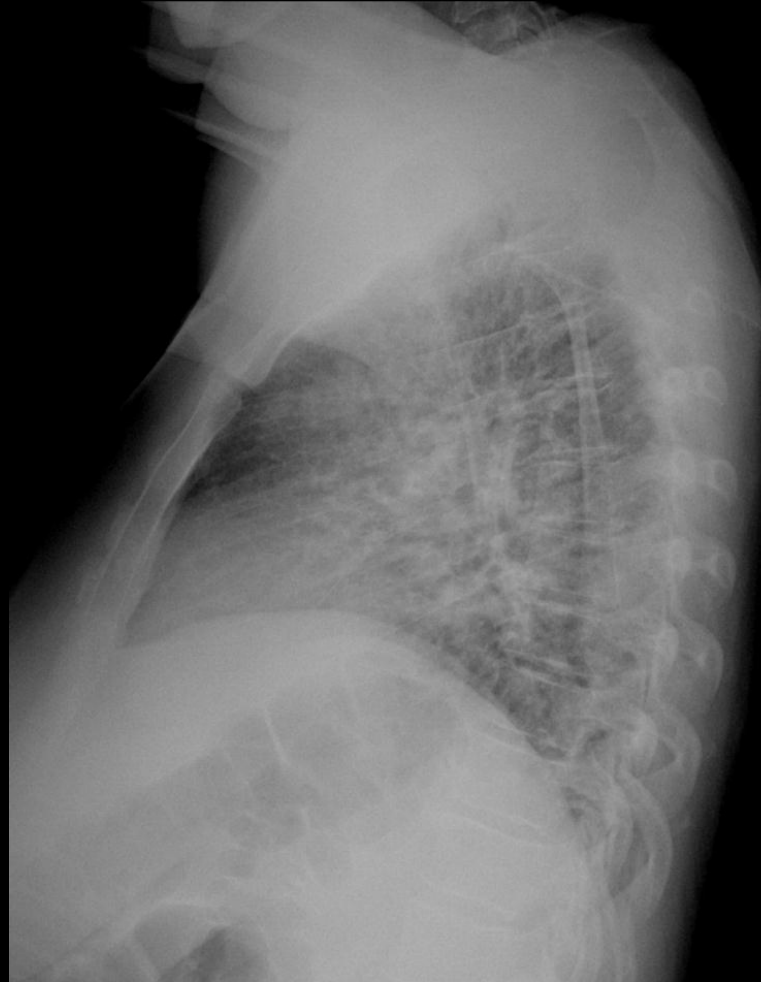1- COMPATIBLE/ALTAMENTE SUGESTIVO DE Covid-19:
Patrón alveolo-intersticial afectando a los 3 campos
derechos y medio e inferior izquierdo. ERVI= 5

EJEMPLOS



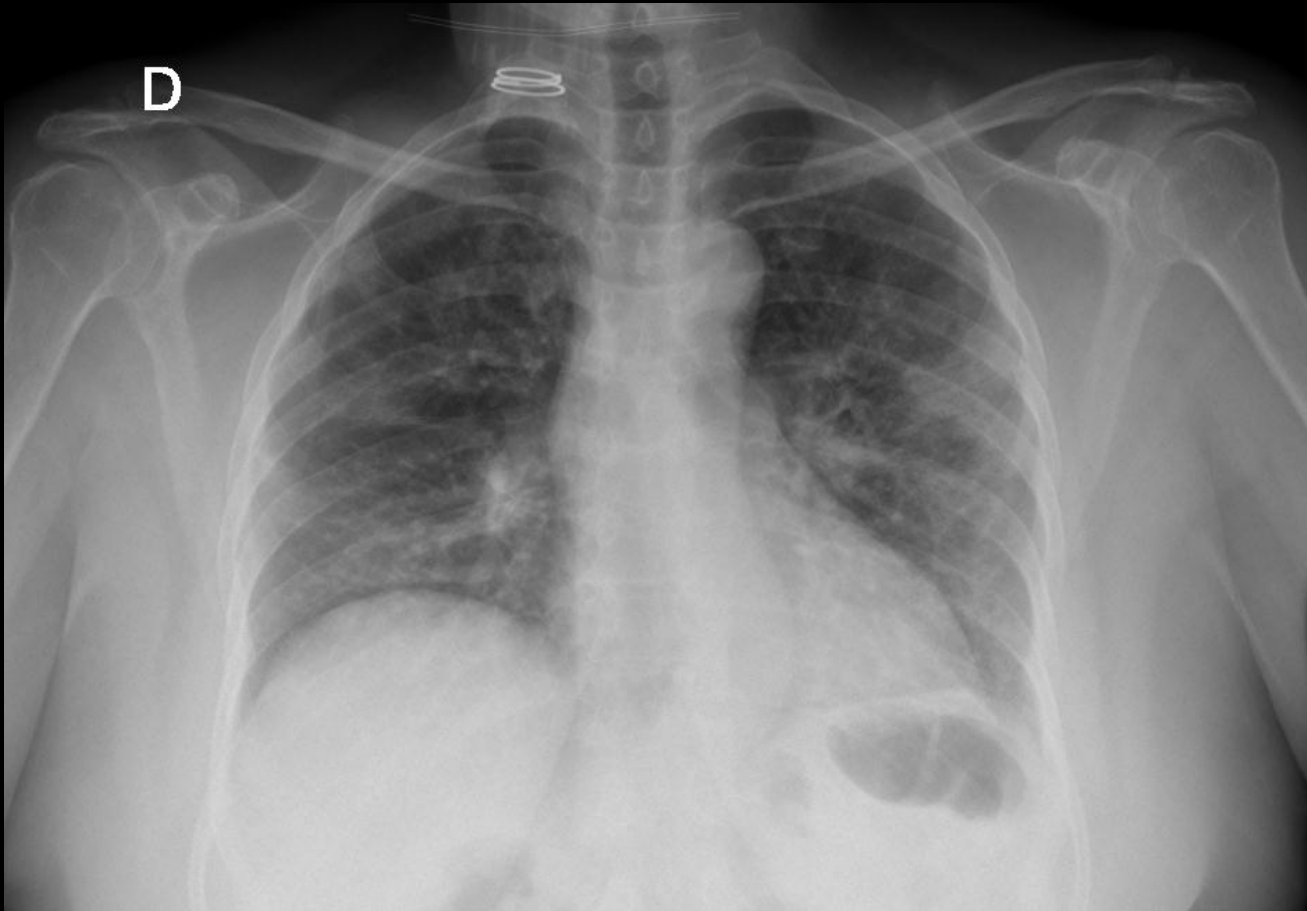
1- COMPATIBLE/ALTAMENTE SUGESTIVO DE Covid-19:
Patrón alveolo-intersticial afectando a los 3 campos
pulmonares derechos y a campo medio e inferior
izquierdos. ERVI= 5

EJEMPLOS



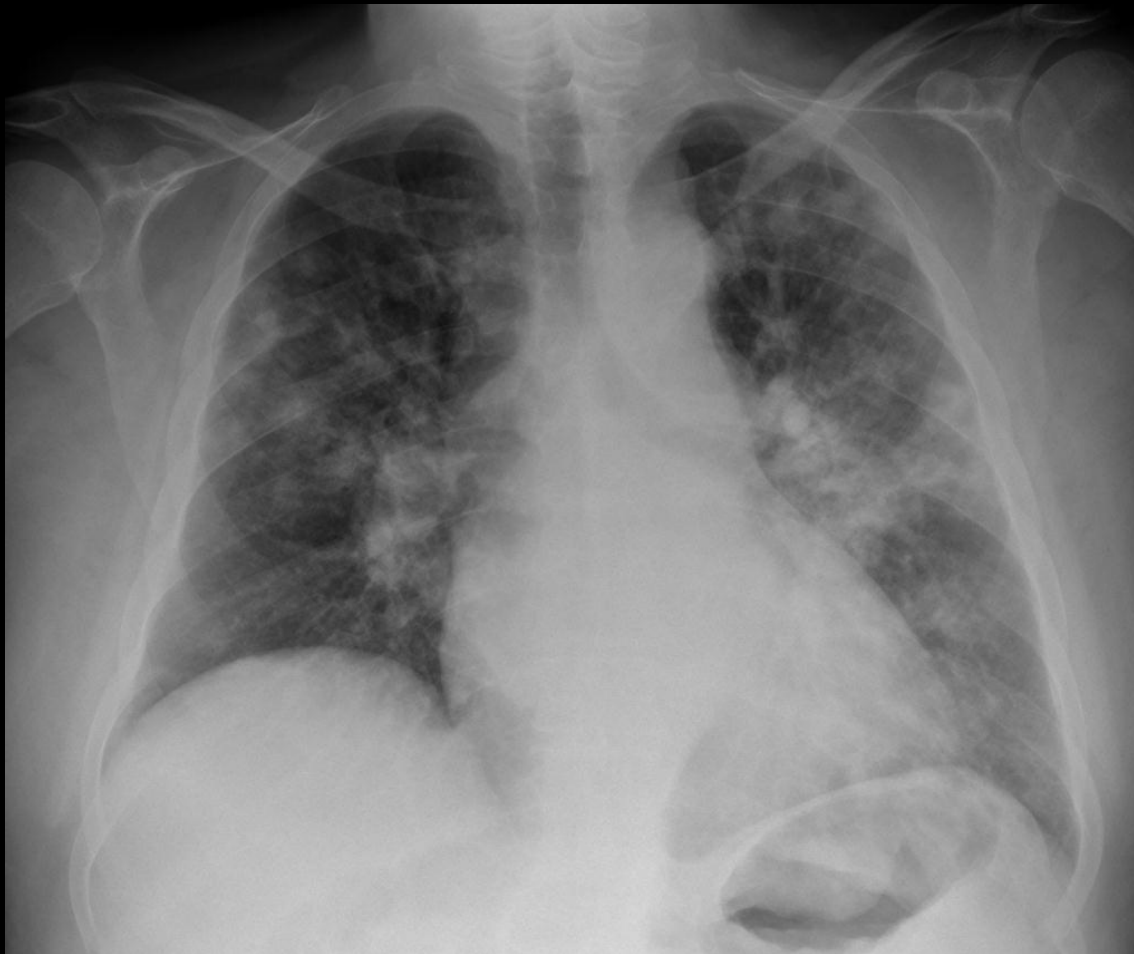
1- COMPATIBLE/ALTAMENTE SUGESTIVO DE Covid-19:
Patrón alveolo-intersticial afectando a los 3 campos
pulmonares derechos y a campo medio e inferior
izquierdos. ERVI= 5

EJEMPLOS



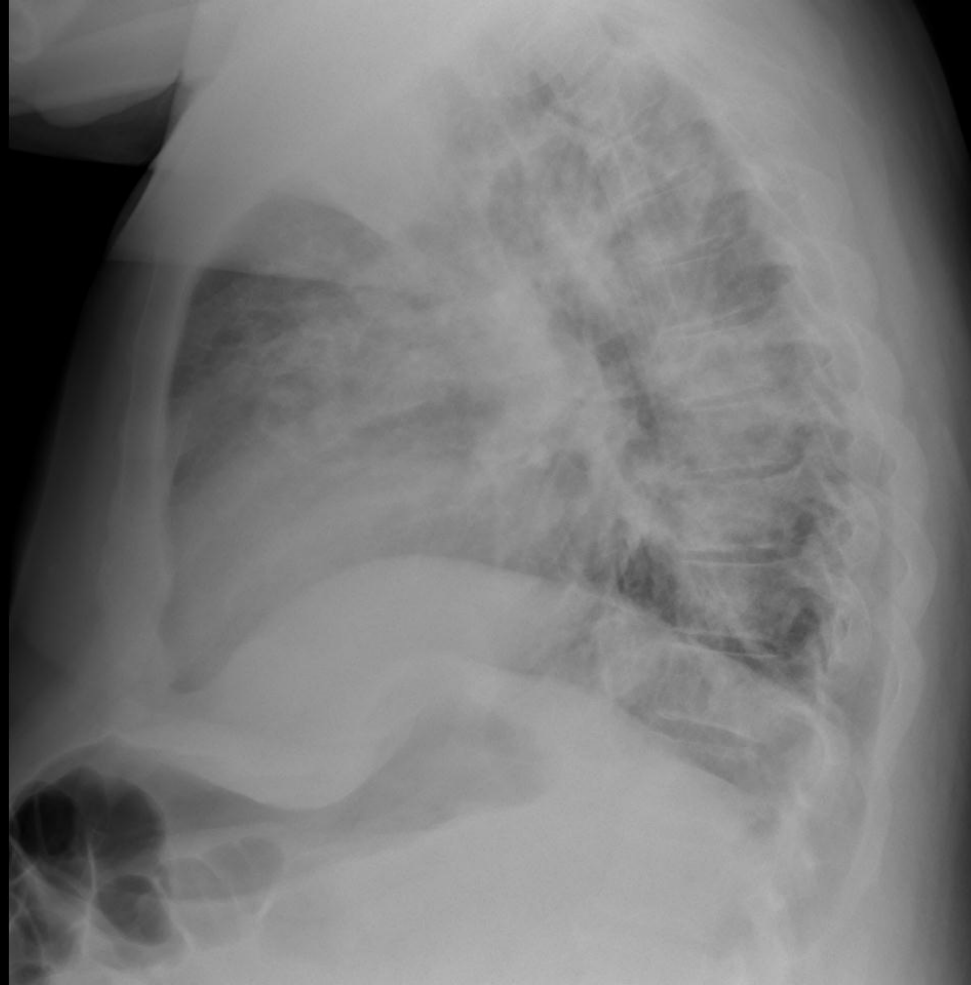
1- COMPATIBLE/ALTAMENTE SUGESTIVO DE Covid-19:
Tenues opacidades de predominio periférico bilaterales
y patrón intersticial afectando a campos pulmonares
medios predominantemente e inferiores. ERVI= 7

EJEMPLOS



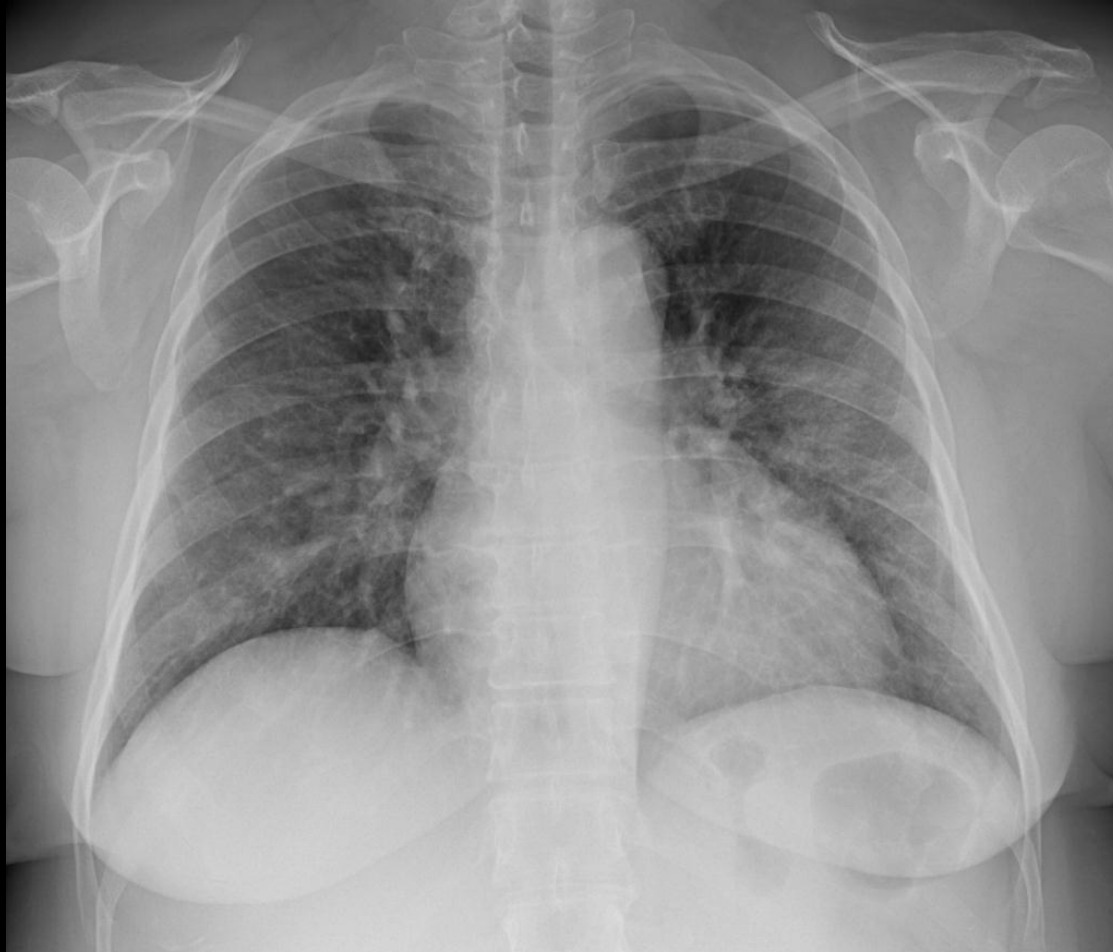1- COMPATIBLE/ALTAMENTE SUGESTIVO DE COVID-19:
Múltiples opacidades alveolo-intersticiales en campos superiores y medios de ambos pulmones y en menor medida en campo inferior de pulmón izquierdo y opacidades periféricas. ERVI= 7

EJEMPLOS



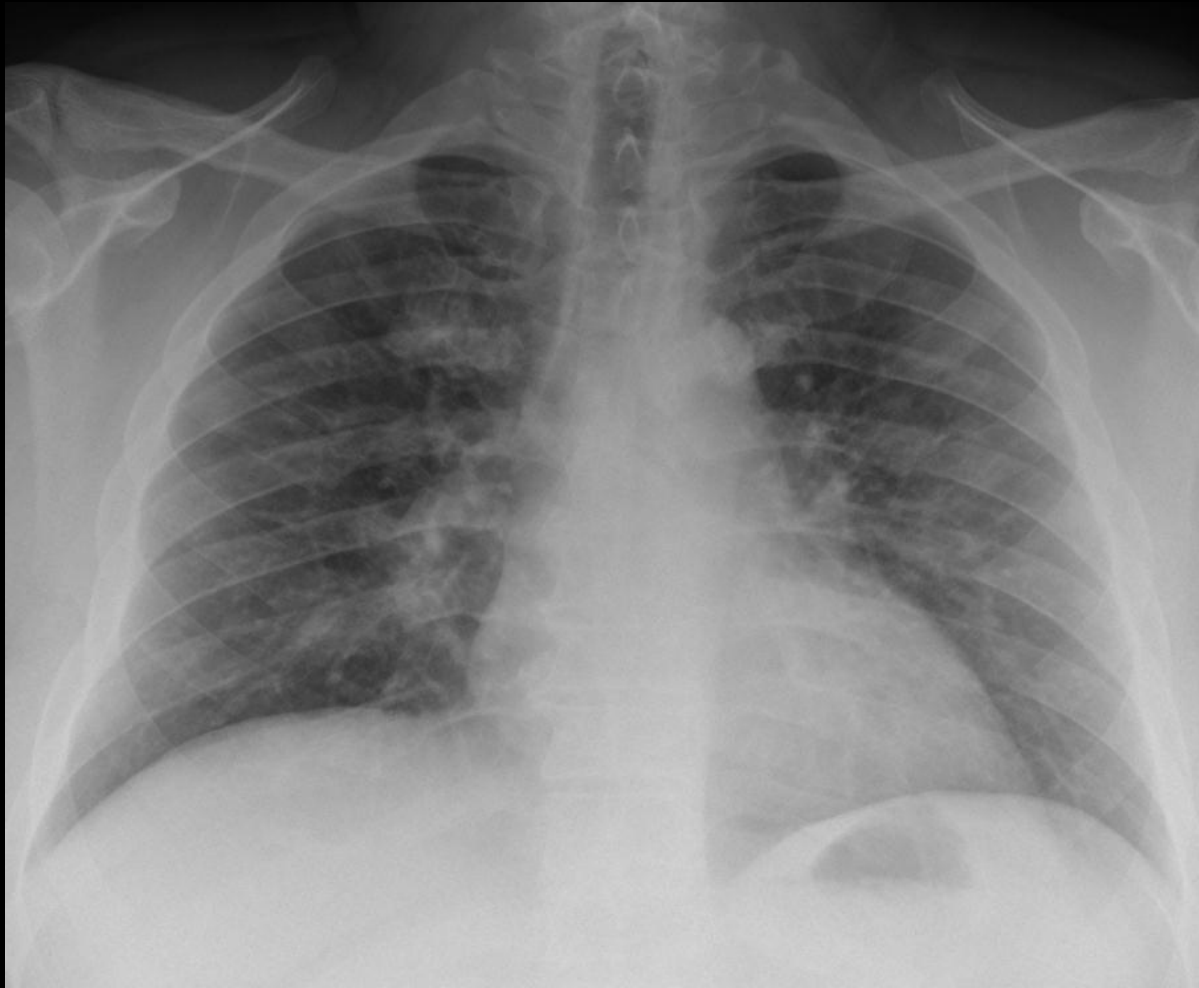
1- COMPATIBLE/ALTAMENTE SUGESTIVO DE COVID-19:
Múltiples opacidades alveolo-intersticiales en campos superiores y medios de ambos pulmones y en menor medida en campo inferior de pulmón izquierdo.
ERVI= 7

EJEMPLOS



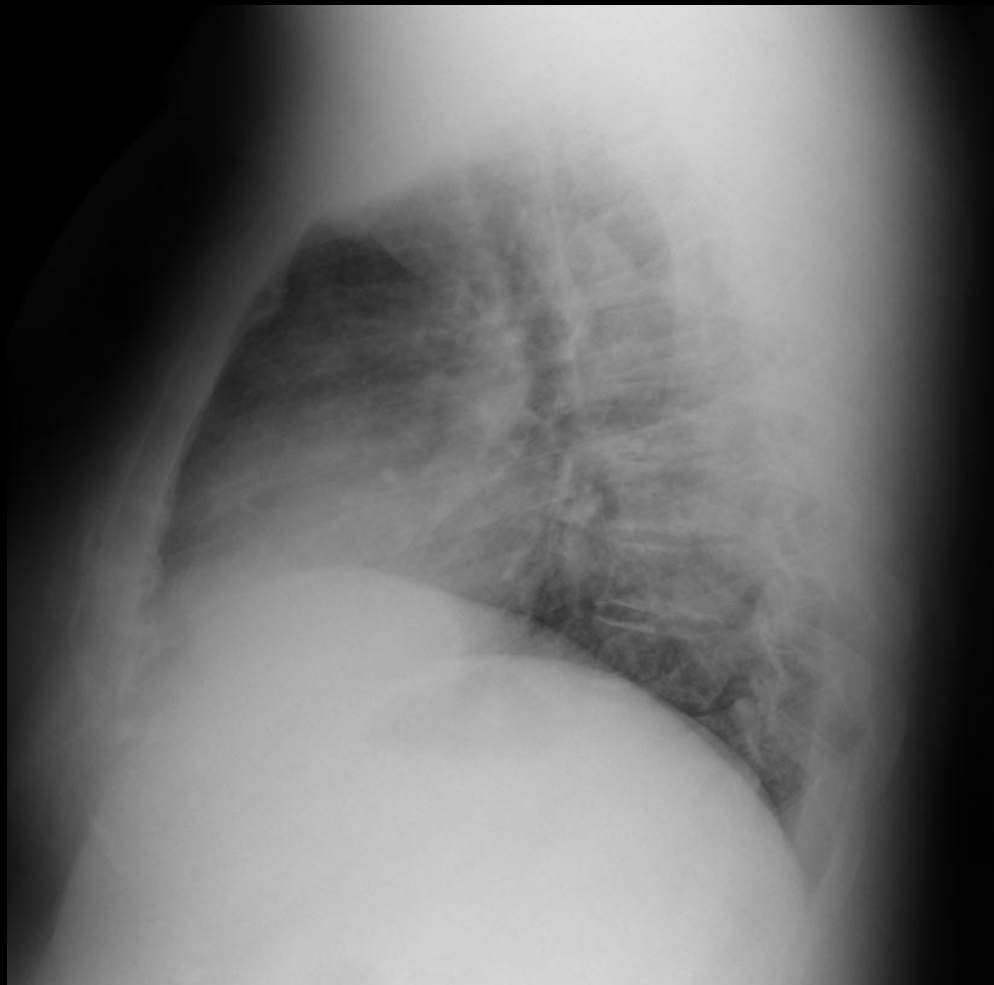
1- COMPATIBLE/ALTAMENTE SUGESTIVO DE COVID-19:
Múltiples opacidades alveolo-intersticiales en campos
medios e inferiores de ambos pulmones y opacidades
en periferia de pulmón derecho. ERVI= 5

EJEMPLOS



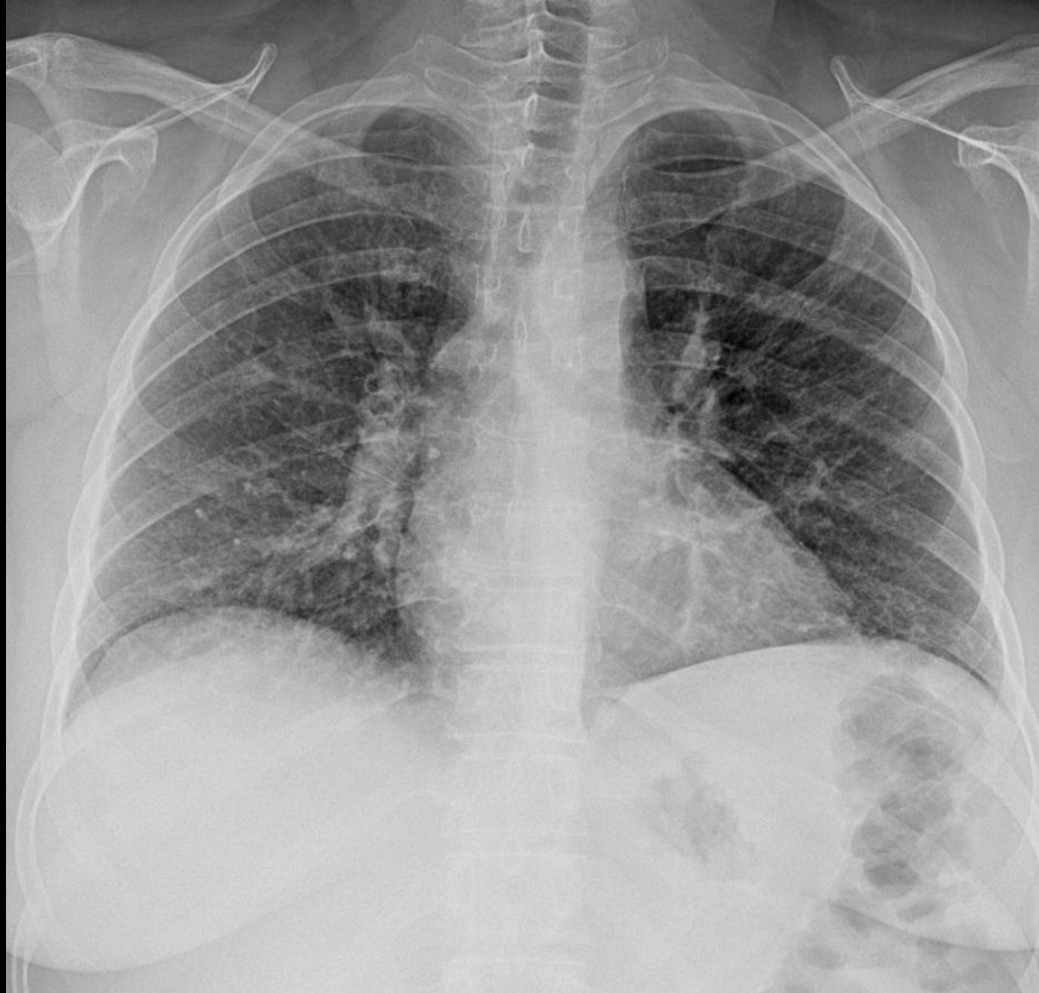1- COMPATIBLE/ALTAMENTE SUGESTIVO DE COVID-19 :
Patrón alveolo-intersticial en ambos campos medios e inferiores y alguna tenue opacidad periférica derecha.
ERVI= 5

EJEMPLOS



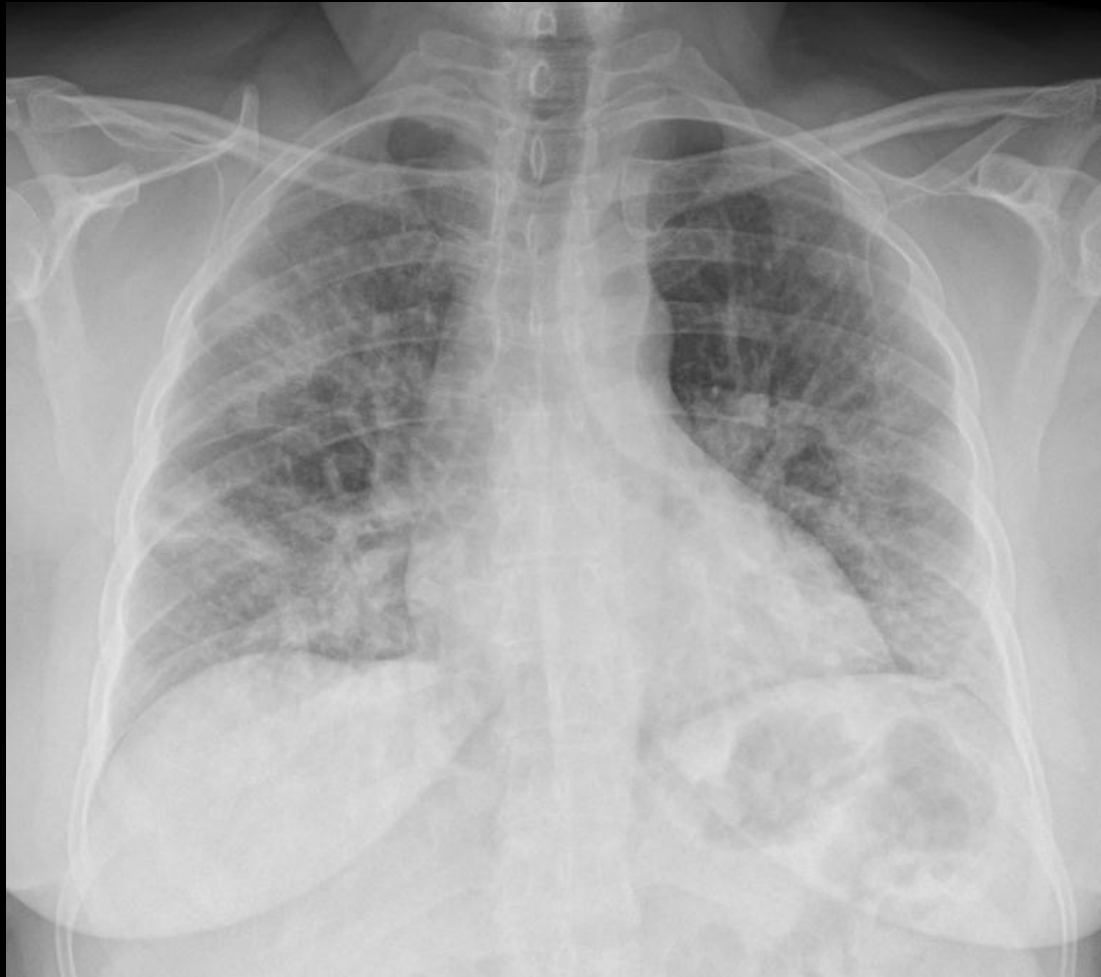1- COMPATIBLE/ALTAMENTE SUGESTIVO DE COVID-19 :
Patrón alveolo-intersticial en ambos campos medios e
inferiores y alguna tenue opacidad periférica derecha.
ERVI= 5

EJEMPLOS



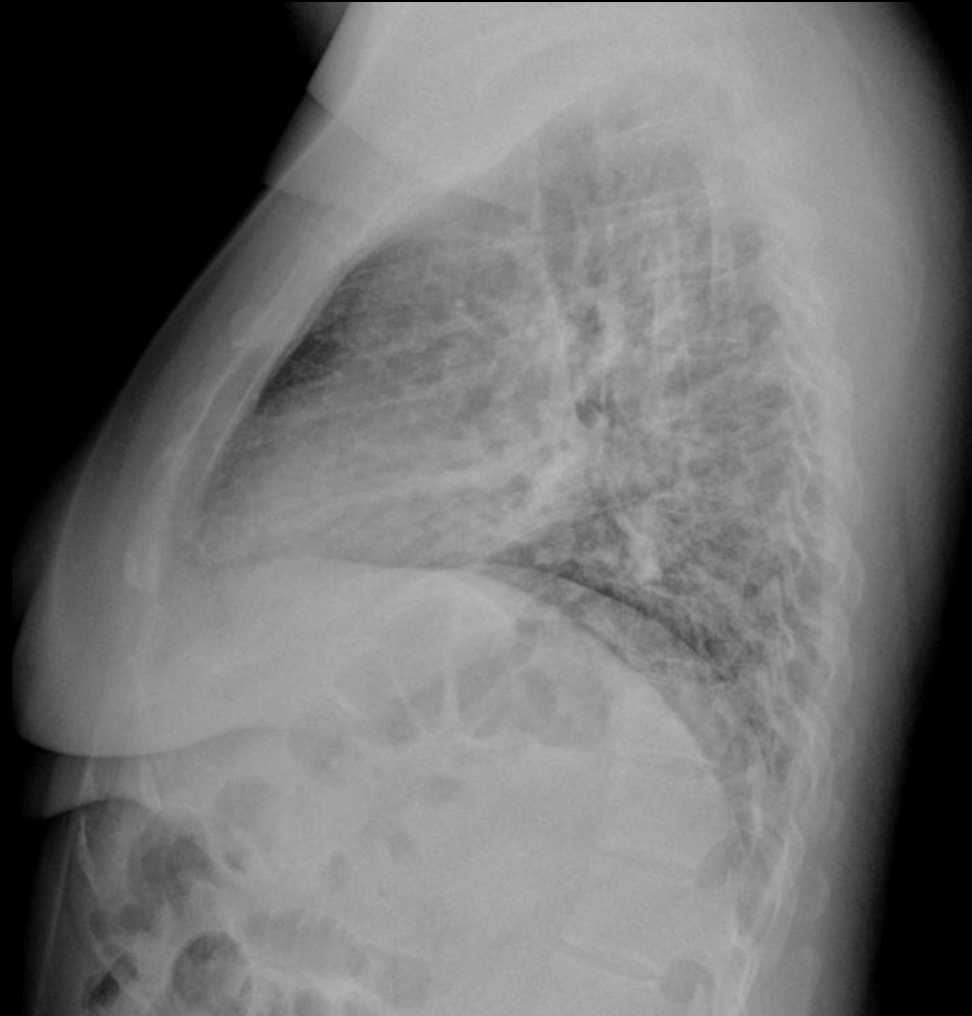1- COMPATIBLE/ALTAMENTE SUGESTIVO DE COVID-19 :
Patrón alveolo-intersticial bilateral en todos los campos y
alguna tenue opacidad periférica izquierda. ERVI= 7

EJEMPLOS



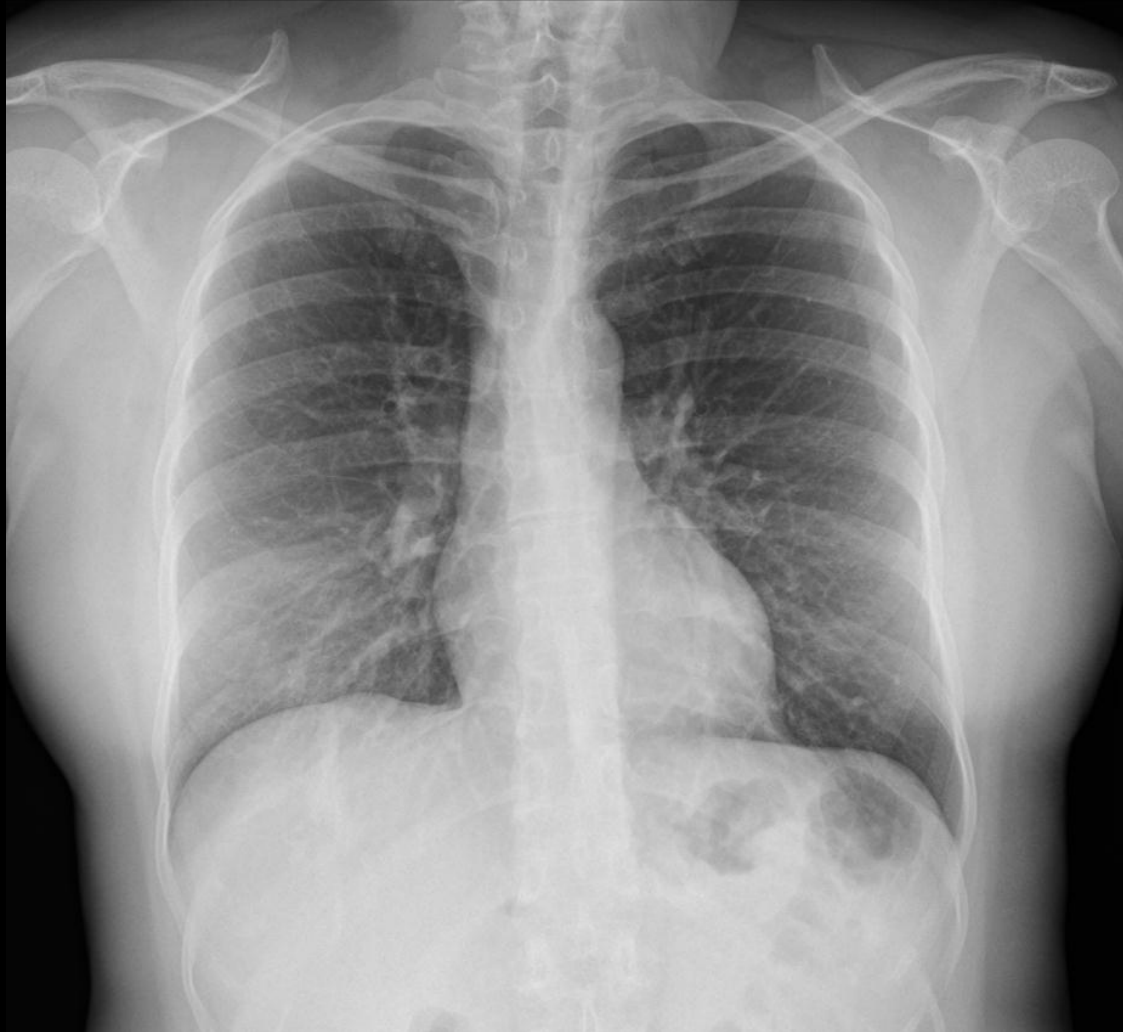1- COMPATIBLE/ALTAMENTE SUGESTIVO DE COVID-19 :
Patrón alveolo-intersticial bilateral en todos los campos y
alguna opacidad periférica bilateral. ERVI= 7

EJEMPLOS



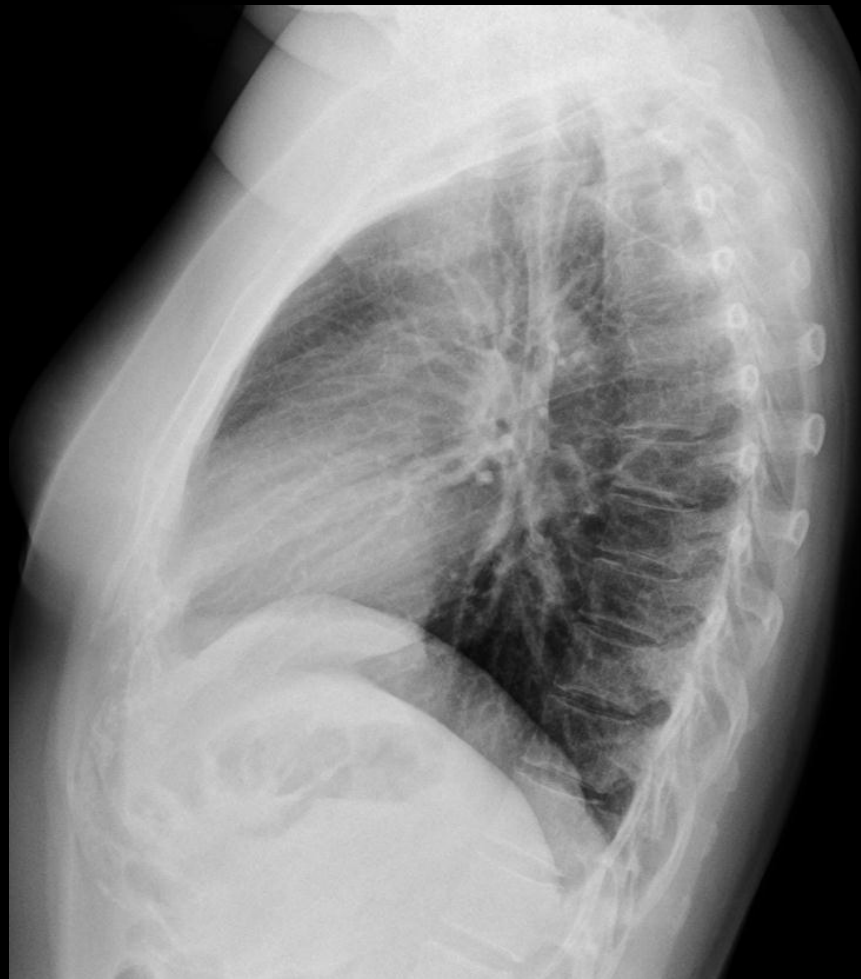1- COMPATIBLE/ALTAMENTE SUGESTIVO DE COVID-19 :
Patrón alveolo-intersticial bilateral en todos los campos y
alguna opacidad periférica bilateral. ERVI= 7

EJEMPLOS



2- SUGESTIVO/SOSPECHOSO DE Covid-19: Aumento de densidad en campo inferior derecho, probablemente en LM y opacidad en segmento posterior de LID. ERVI= 1

EJEMPLOS



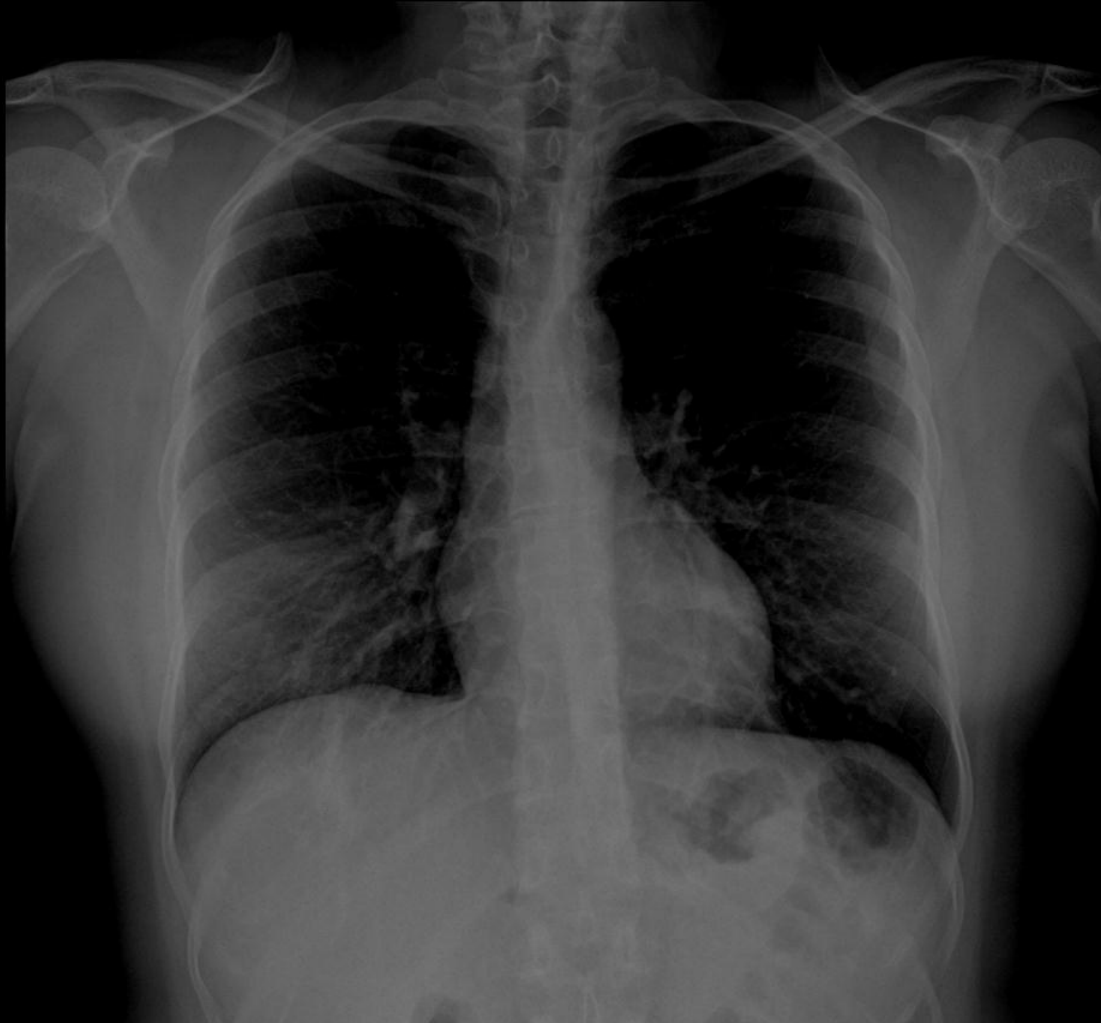2- SUGESTIVO/SOSPECHOSO DE Covid-19: Aumento de densidad en campo inferior derecho, probablemente en LM y opacidad en segmento posterior de LID. ERVI= 1

EJEMPLOS



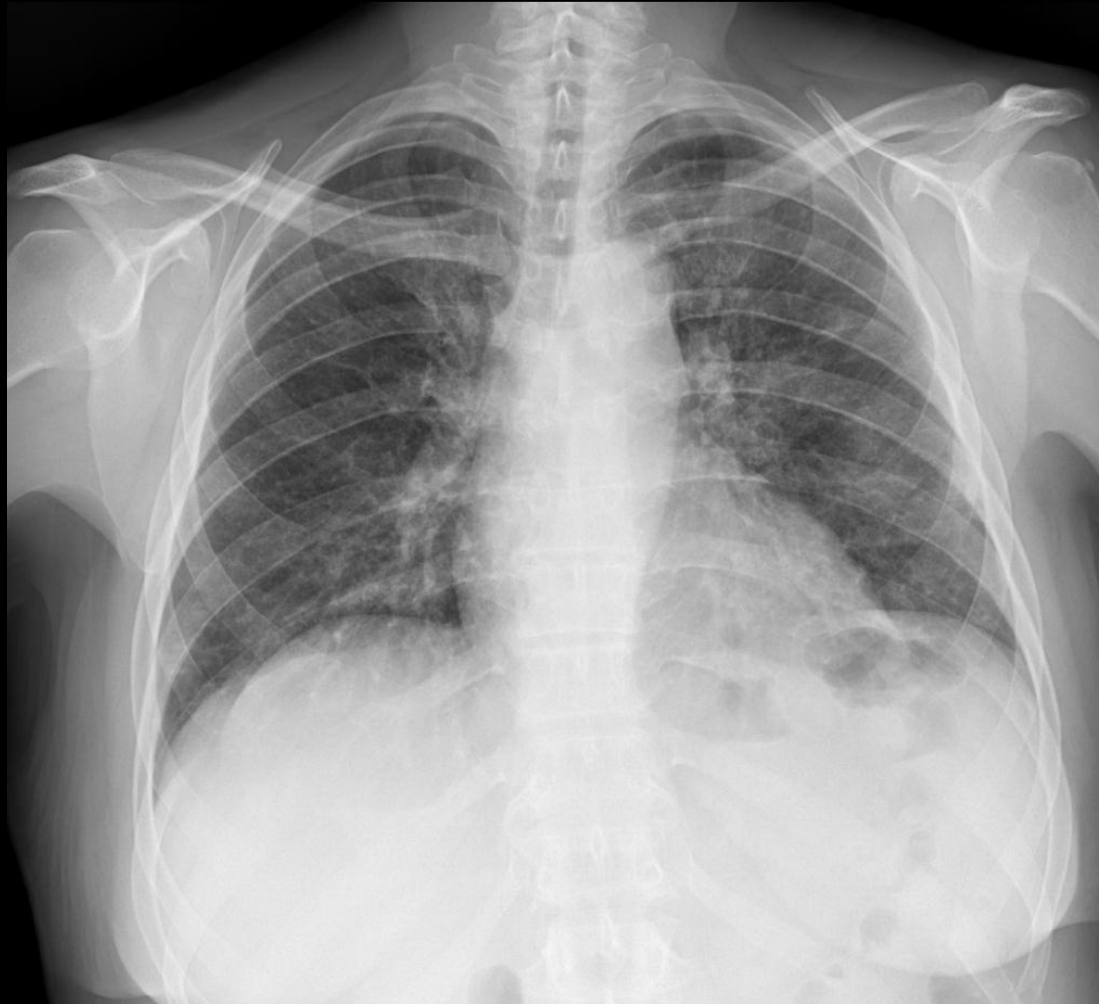
2- SUGESTIVO/SOSPECHOSO DE Covid-19: Aumento de densidad en campo inferior derecho, probablemente en LM y opacidad en segmento posterior de LID. ERVI= 1

EJEMPLOS



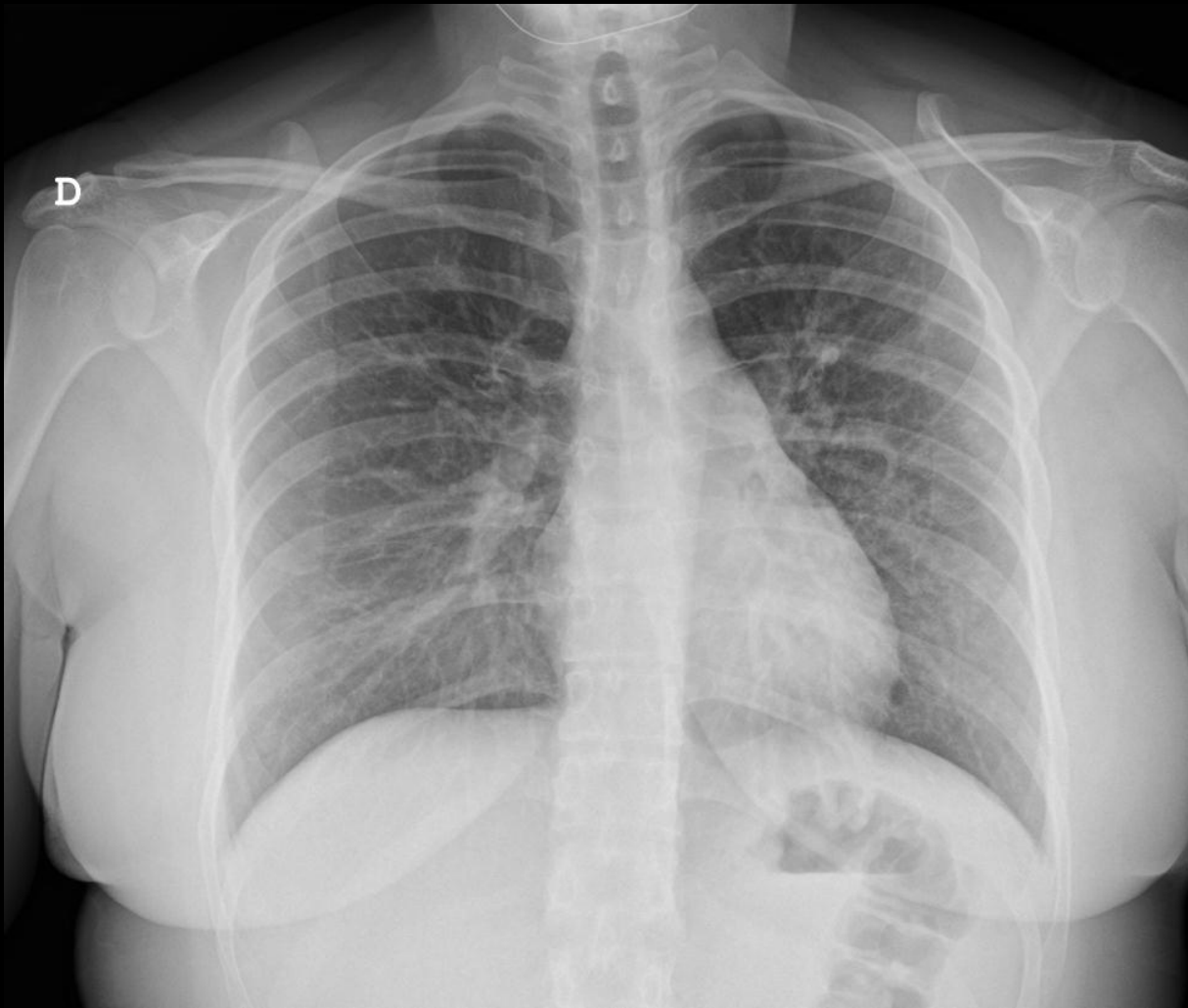2- SUGESTIVO/SOSPECHOSO DE Covid-19: Aumento de densidad en campo inferior derecho, probablemente en LM y opacidad en segmento posterior de LID. ERVI= 1
FORZANDO LA VENTANA SE VE MEJOR

EJEMPLOS



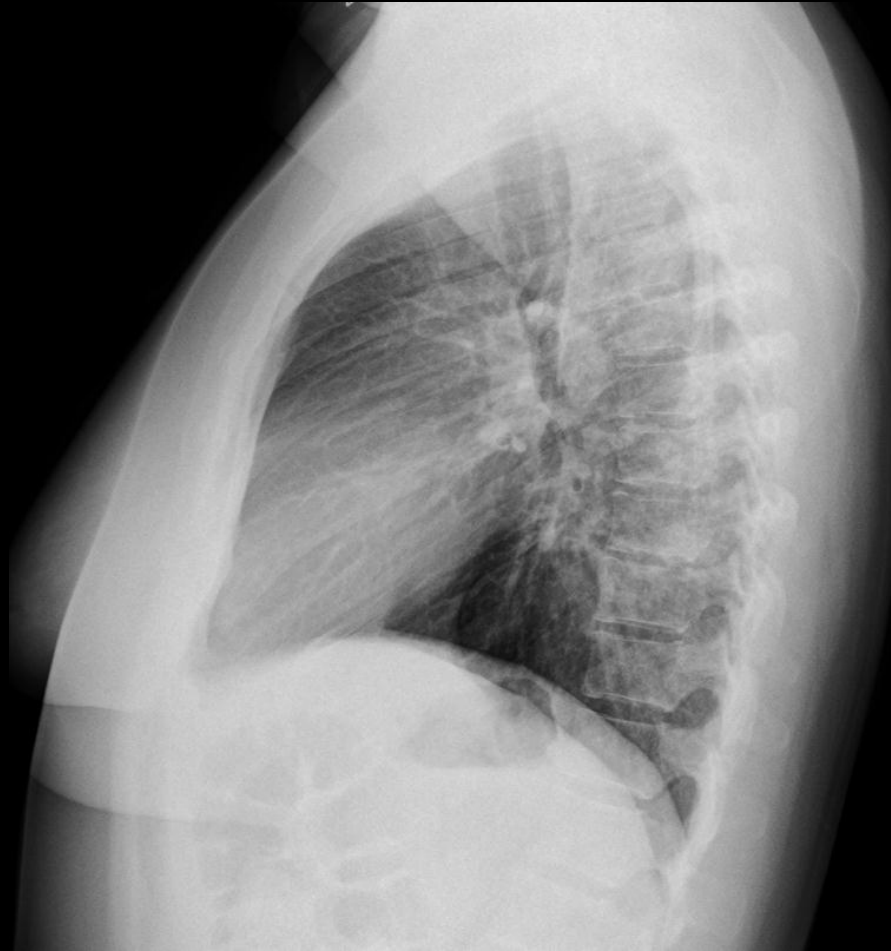
2- SUGESTIVO/SOSPECHOSO DE Covid-19: Patrón alveolo-intersticial afectando a campos superior e inferior derecho y campos medio e inferior izquierdos. ERVI= 3

EJEMPLOS



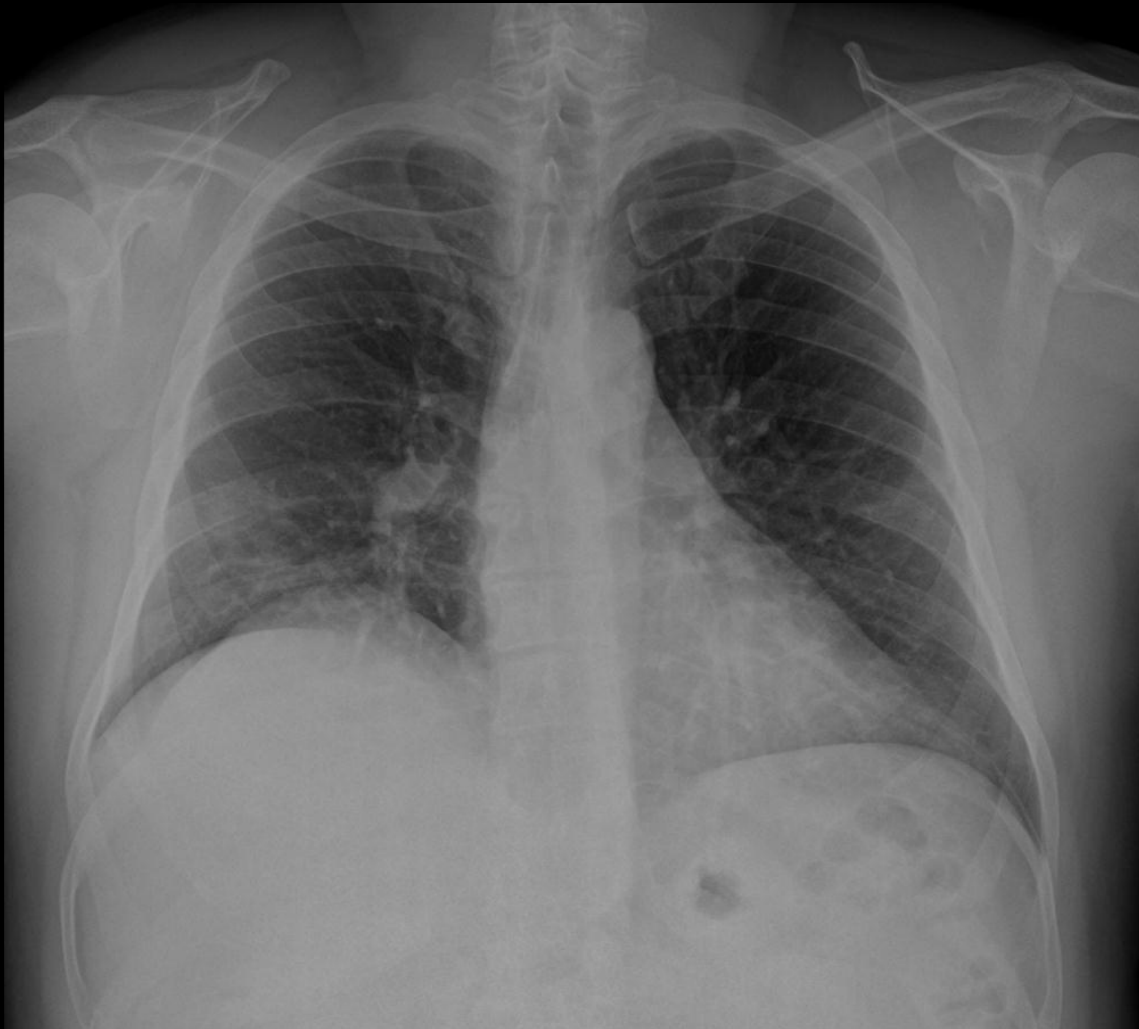2- SUGESTIVO/SOSPECHOSO DE Covid-19: Tenue patrón alveolo-intersticial afectando a los 3 campos pulmonares derechos y campos medio e inferior izquierdos. ERVI= 5

EJEMPLOS



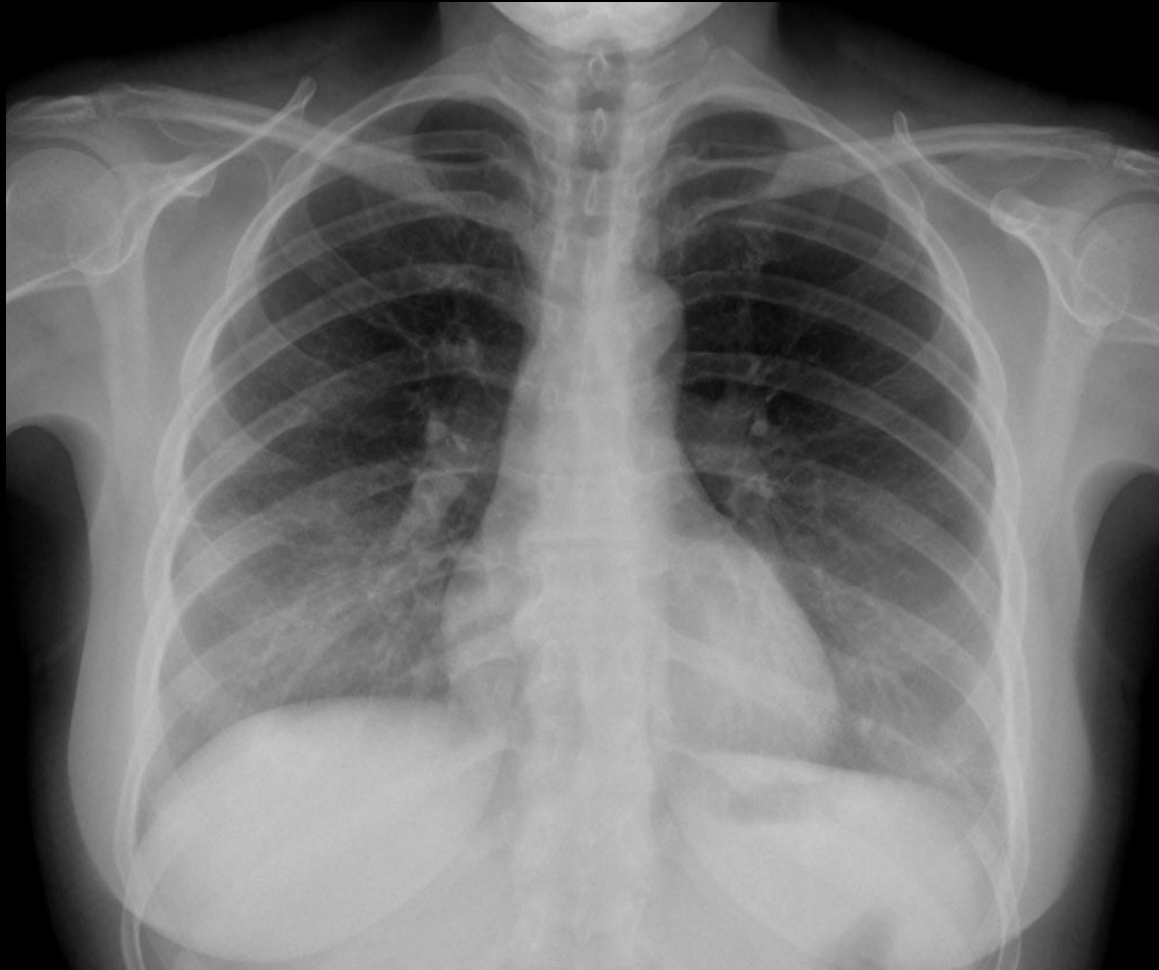2- SUGESTIVO/SOSPECHOSO DE Covid-19: Tenue patrón alveolo-intersticial afectando a los 3 campos pulmonares derechos y campos medio e inferior izquierdos. ERVI= 5

EJEMPLOS



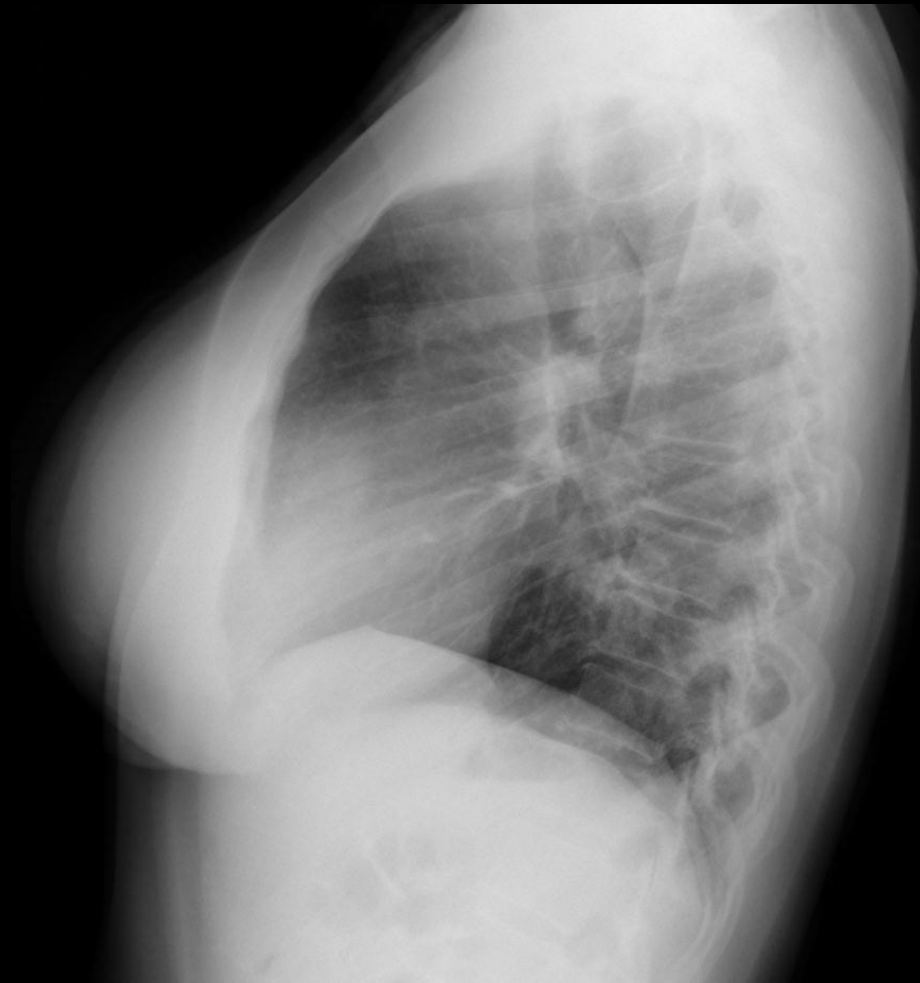2- SUGESTIVO/SOSPECHOSO DE Covid-19 : Patrón intersticial focal bilateral en base derecha y campo medio izquierdo y alguna tenue opacidad periférica bilateral en campos medios. ERVI= 2

EJEMPLOS



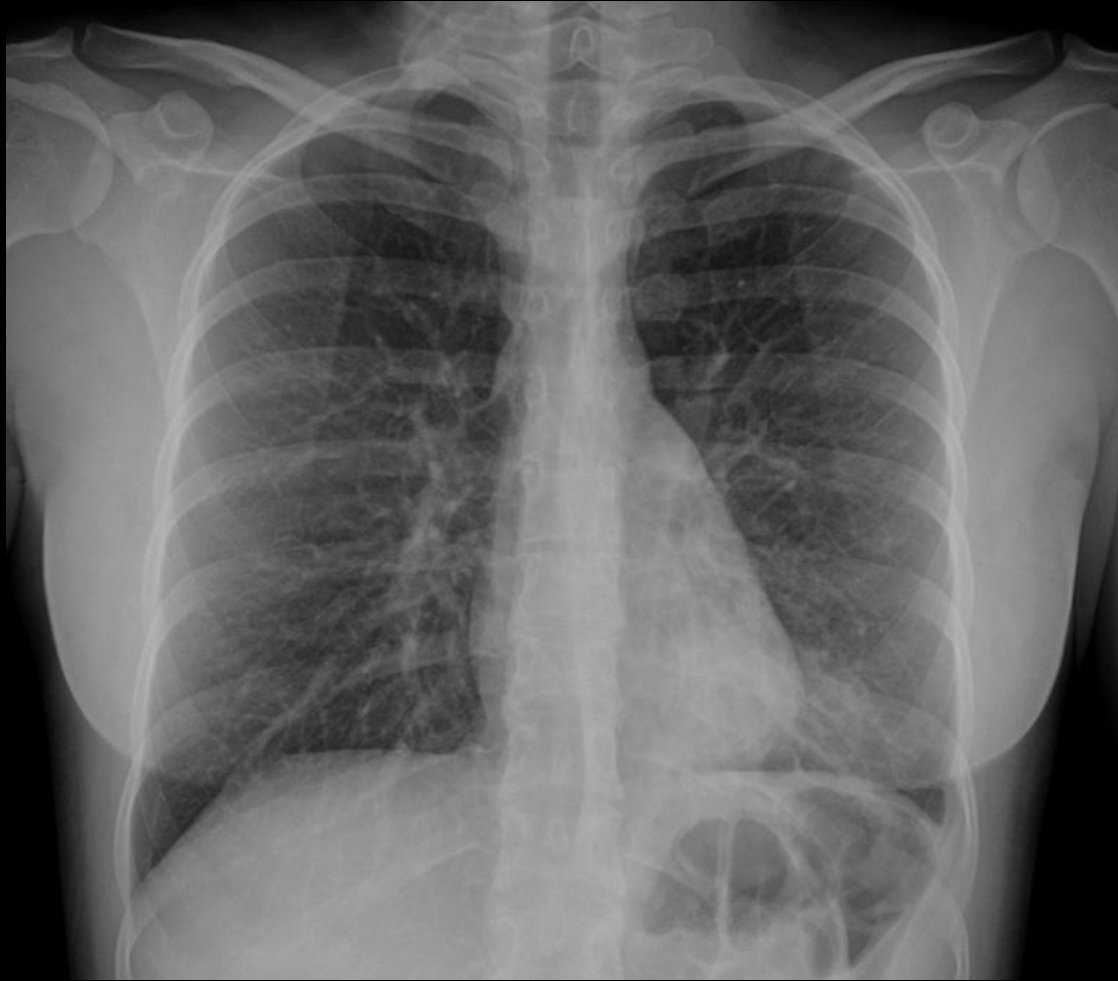3-NO CONCLUYENTE PARA Covid-19. Tenue aumento de densidad en campo pulmonar inferior derecho. probablemente en LM. ERVI= 1

EJEMPLOS



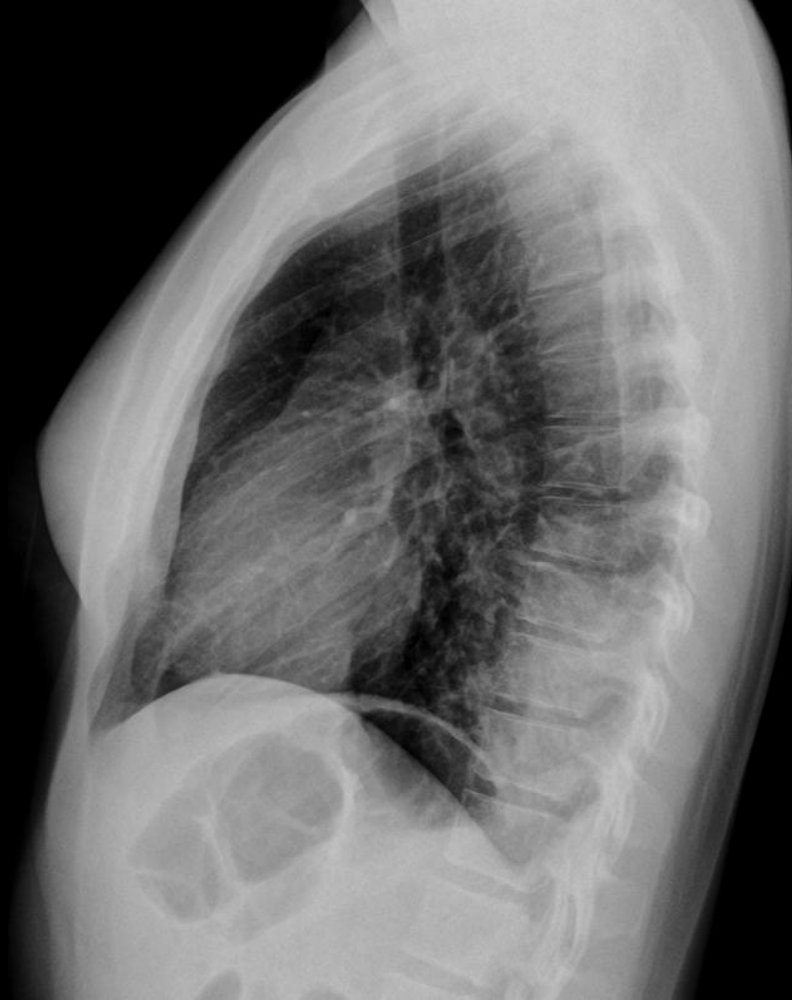3- NO CONCLUYENTE PARA Covid-19. Tenue aumento de densidad en campo pulmonar inferior derecho. probablemente en LM .ERVI= 1

EJEMPLOS



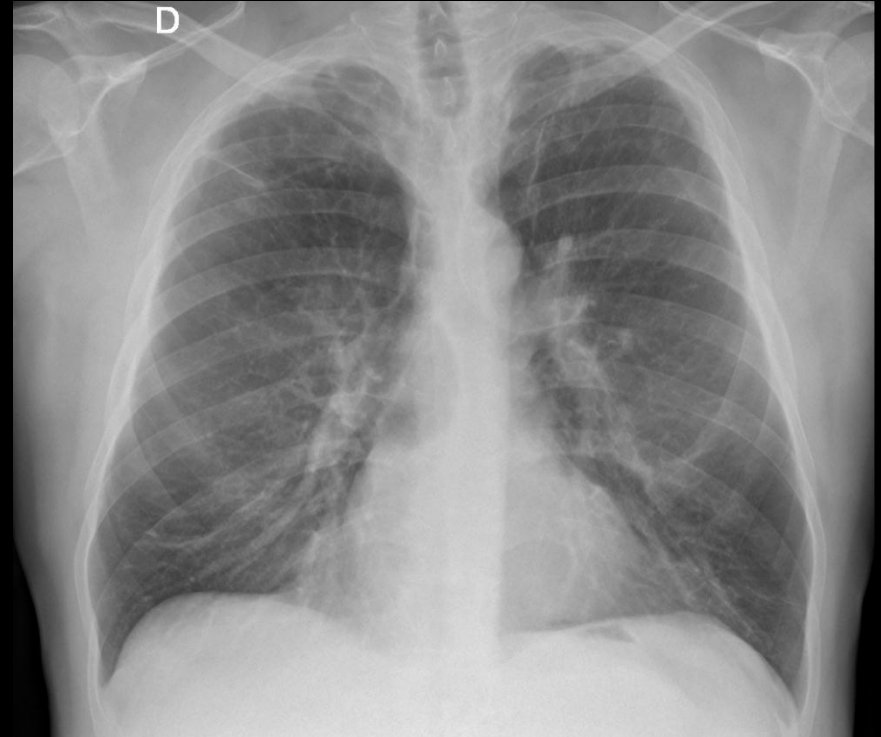
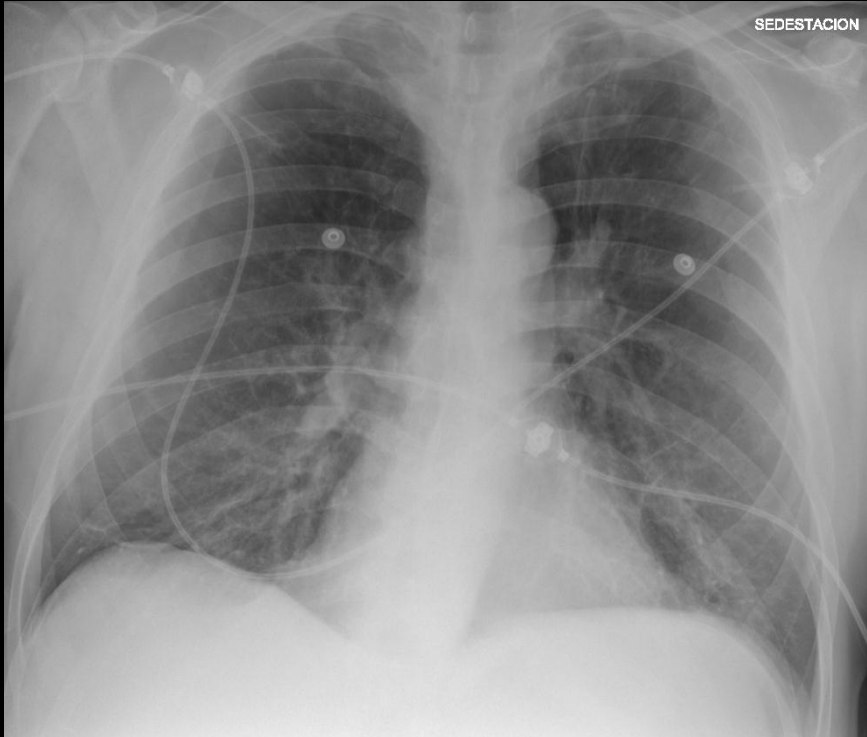
3- NO CONCLUYENTE PARA Covid-19. aumento de densidad con dudoso broncograma aéreo en segmento posterior de LII en paciente con clínica compatible con covid-19, sin leucocitos y con linfopenia .ERVl= 1

EJEMPLOS



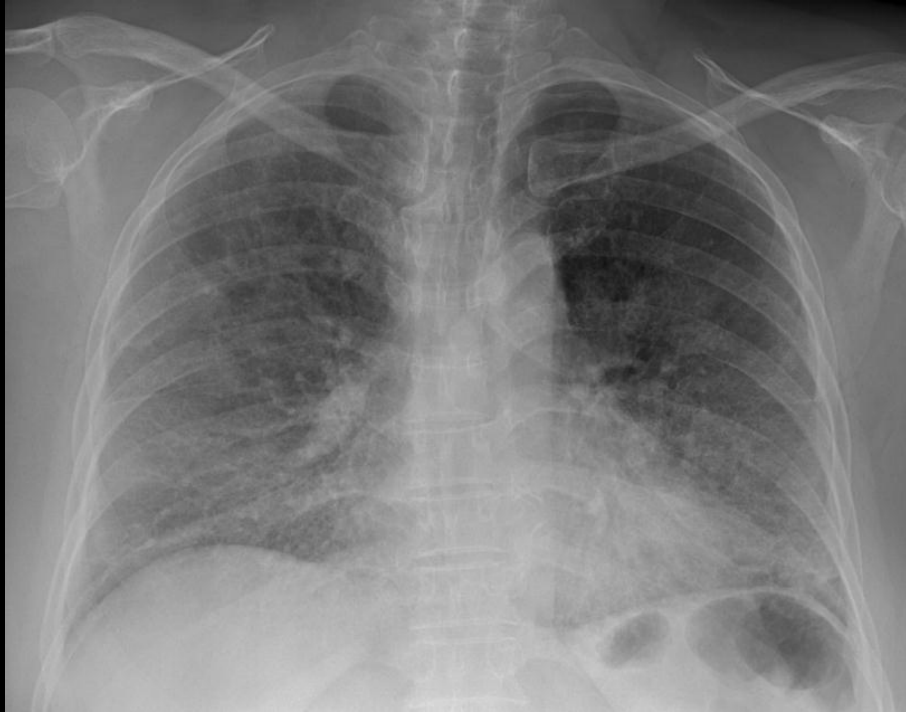3- NO CONCLUYENTE PARA Covid-19. aumento de densidad con dudoso broncograma aéreo en segmento posterior de LII en paciente con clínica compatible con covid-19, sin leucocitos y con linfopenia .ERVI= 1

EJEMPLOS

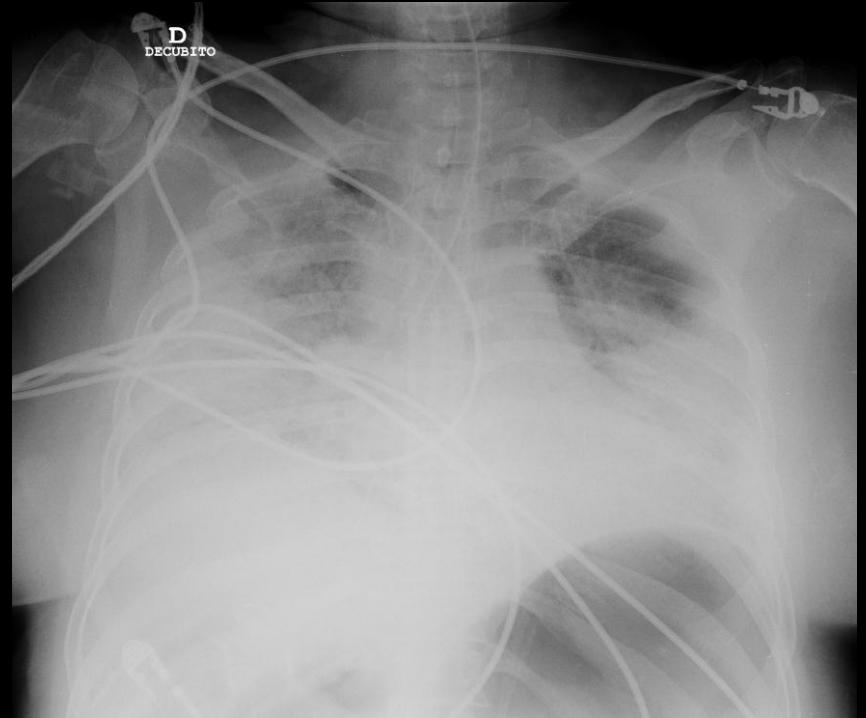


3- NO CONCLUYENTE DE Covid-19: Paciente EPOC con esfuerzo bibasal de la trama broncovascular más evidente que en Rx previa del 2017 en paciente EPOC. ERVI= 2

EJEMPLOS EVOLUTIVOS



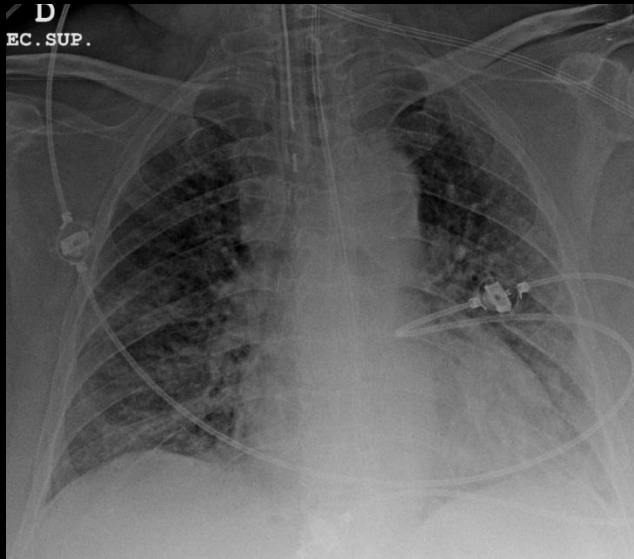
29-3-2020



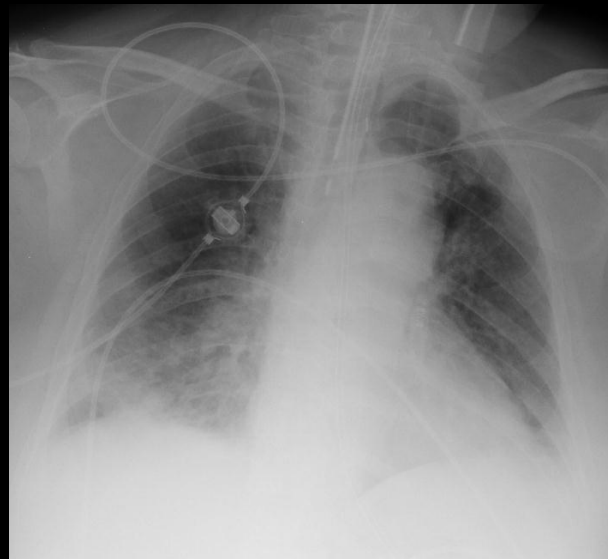
31-3-2020

ERVI inicial: 7

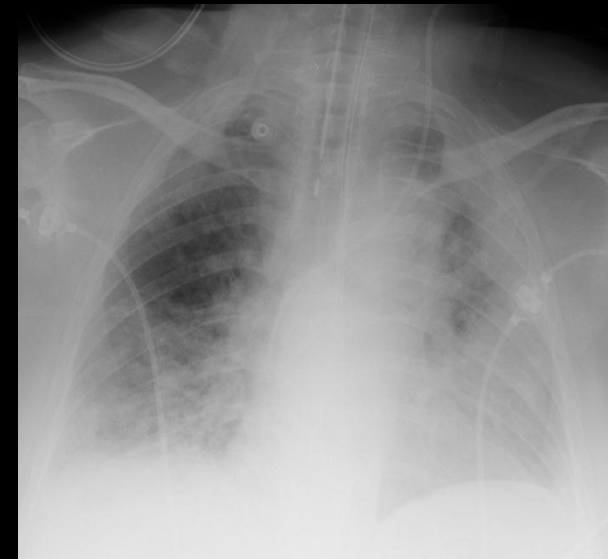
EJEMPLOS EVOLUTIVOS



22-3-2020



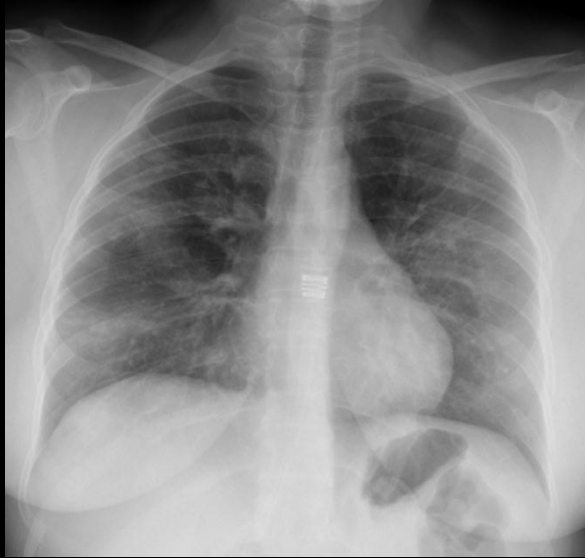24-3-2020



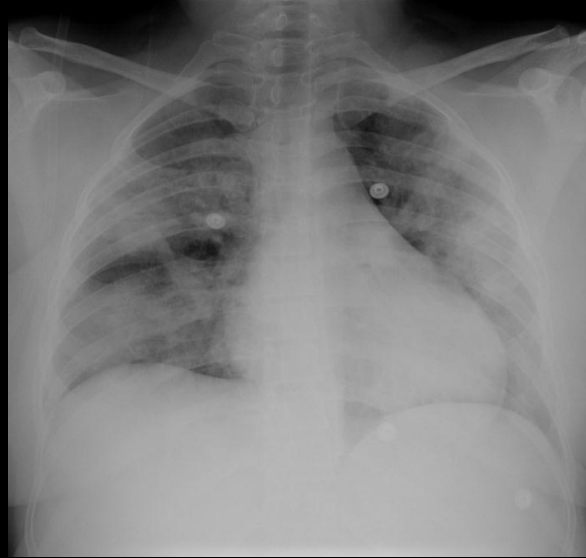
31-3-2020

ERVI inicial: 7

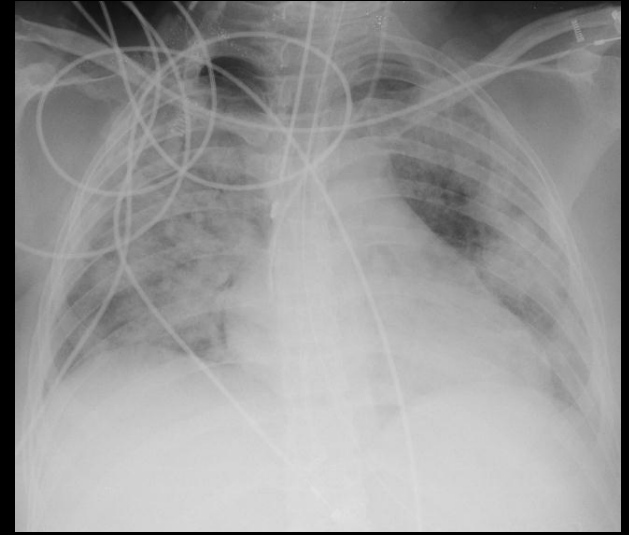
EJEMPLOS EVOLUTIVOS



17-3-2020



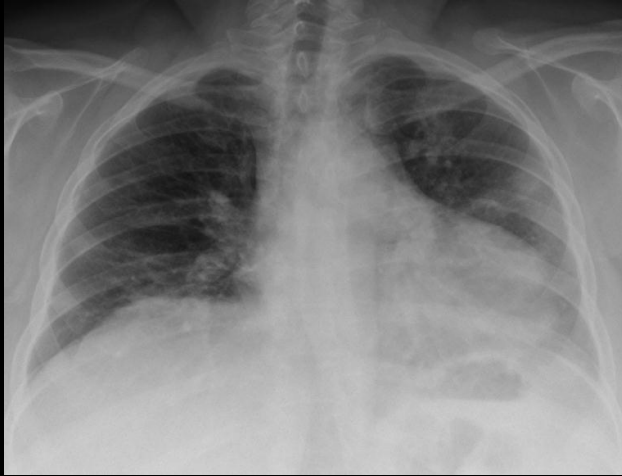
18-3-2020



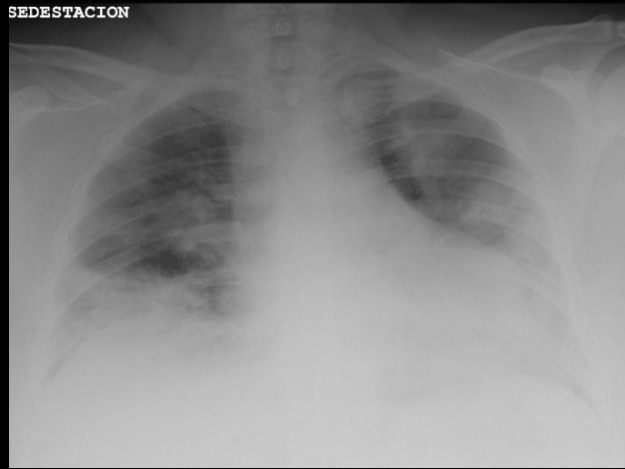
31-3-2020

ERVI inicial: 5

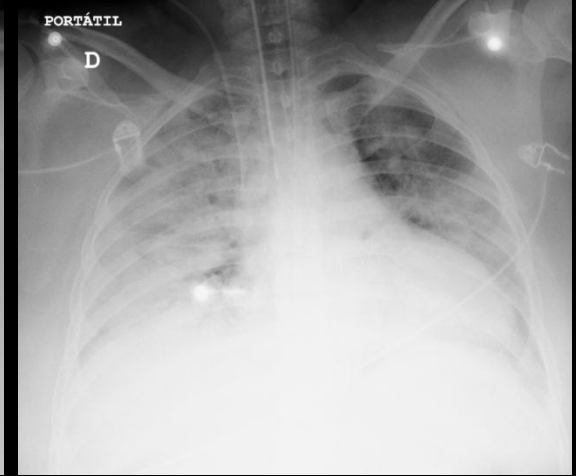
EJEMPLOS EVOLUTIVOS



27-3-2020



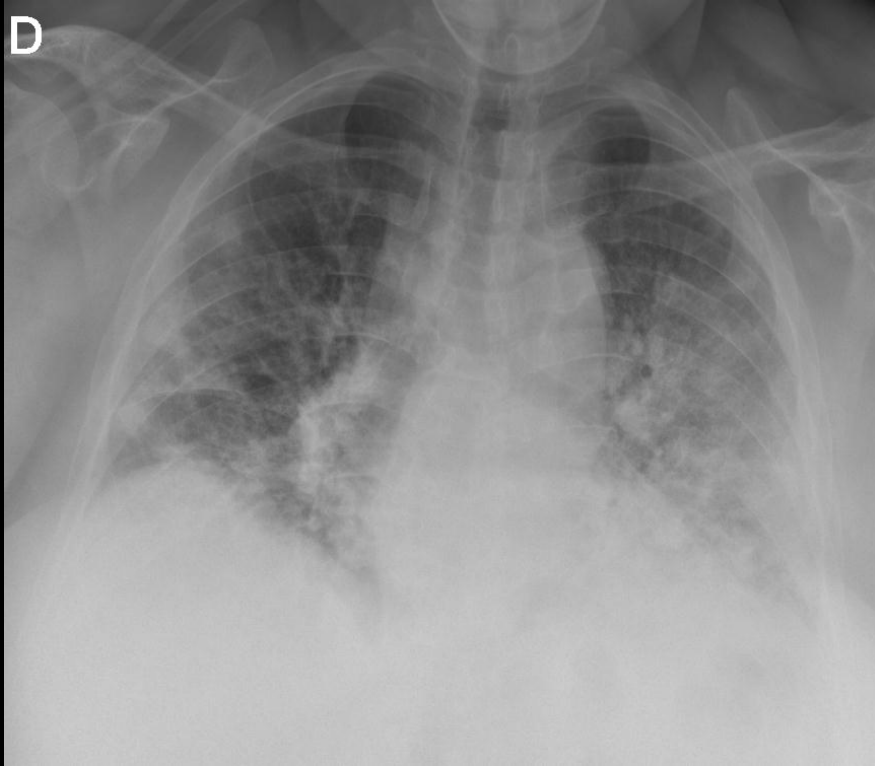
29-3-2020



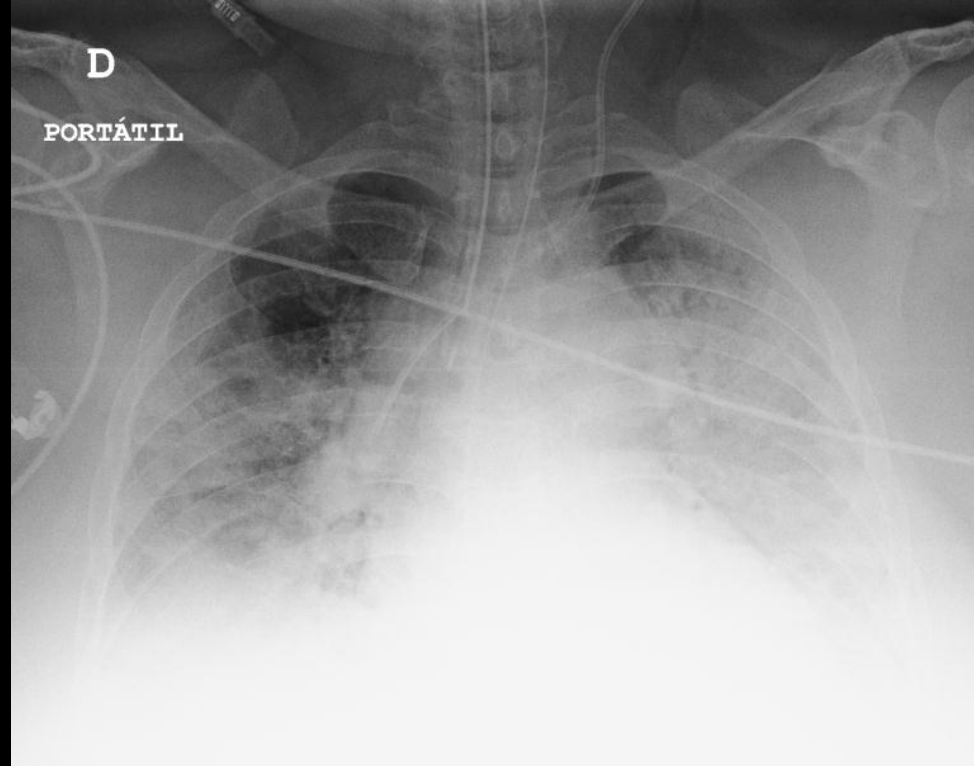31-3-2020

ERVI inicial: 5

EJEMPLOS



27-3-2020



31-3-2020

ERVI inicial: 7